

L'INDAGINE
VASCOLARE
CON
ULTRASONOGRAFIA
DOPPLER

COLLANA
DI MEDICINA
ULTRASONORA

Direttore
Prof. OTTAVIO ALBANO

C. FRANCESCHI

L'INDAGINE VASCOLARE CON ULTRASONOGRAFIA DOPPLER

Traduzione della 2^a edizione francese
a cura di:

Maria Teresa Salerno

Assistente 1^a Clinica Medica-Università di Bari

Carlo Sabbà

Ricercatore 1^a Clinica Medica-Università di Bari



MASSON ITALIA EDITORI
MILANO 1985

Masson Italia Editori S.p.A. Via Giovanni Pascoli 55, 20133 Milano
Masson S.A. 120, Bd Saint-Germain, 75280 Paris Cedex 06
Masson Publishing USA Inc. 133, East 58th Street, New York, N.Y. 10022
Masson S.A. Balmes 151, Barcelona 8
Masson do Brasil Ltda. Rua Borges Lagoa, 1044, CEP 04038, São Paulo
Masson Editores de Mexico Dakota 383, Colonia Napoles, Mexico 18 DF

Titolo originale dell'opera

L'INVESTIGATION VASCULAIRE
PAR ULTRASONOGRAPHIE DOPPLER

collection de médecine ultrasonore
publiée sous la direction de André Charbonnier
2^e édition revue et corrigée
Masson, Paris, 1979

*Tutte le copie debbono portare
il timbro a secco della S.I.A.E.*

© Masson, Paris 1977, 1979
© Masson Italia Editori S.p.A.
1980 prima edizione
1981 ristampa
1983 ristampa
1985 ristampa
Printed in Italy

PRESENTAZIONE DELLA COLLANA

All'inizio degli anni '70 era solo una metodica piena di promesse; oggi, dopo 10 anni di esperienza, l'ultrasonografia rappresenta una indagine di indiscussa utilità diagnostica in numerose discipline mediche.

Accettata subito di buon grado da medici e pazienti per i suoi caratteri di esame innocuo ed indolore, ha tratto enormi vantaggi dai progressi tecnologici compiuti nel campo della trasmissione e ricezione degli ultrasuoni: la qualità dell'immagine è andata mano migliorando e parallelamente si è ridotta l'importanza della abilità tecnica dell'esecutore dell'esame nell'interpretazione delle informazioni ottenute.

A parte gli organi contenenti gas e le ossa, tutte le strutture del corpo umano possono attualmente essere studiate con gli ultrasuoni. L'ultrasonografia si è in tal senso imposta come atto indispensabile in numerosi protocolli diagnostici, da anni ben consolidati, ed ha certamente aperto nuove prospettive nel controllo e la prevenzione di molte patologie.

L'ultrasonografia Doppler e l'ecocardiografia rappresentano ormai tecniche di base nella diagnostica cardiovascolare mentre lo studio dell'evoluzione di una gravidanza, ormai di ordine routinario, ha rappresenato indubbiamente l'applicazione più emozionante della metodica.

Considerata sino a qualche tempo fa meno accurata della tomografia assiale computerizzata nello studio della patologia addominale, numerosi recenti lavori hanno evidenziato come i due esami siano complementari attribuendo addirittura all'ecografia un'accuratezza diagnostica superiore, soprattutto nello studio del fegato e delle vie biliari.

Non certo di minore importanza è infine l'apporto dell'ecografia nello studio di numerosi altri organi quali la mammella, la tiroide, l'apparato genitale, l'occhio, ecc.

La pubblicazione di una collana di Medicina ultrasonora a cura

della Masson Italia rappresenta un notevole contributo all'approfondimento sistematico e all'applicazione pratica dell'ecografia nelle varie discipline.

La veste tipografica della collana permette una facile e rapida consultazione. Viene dato ai medici, siano essi più o meno esperti di ecografia, un prospetto chiaro e completo delle possibilità diagnostiche e dei limiti della metodica, il tutto esemplificato da numerose immagini ultrasonore degli organi esaminati.

Questa iniziativa rappresenta quindi sicuramente un mezzo notevole di conoscenza e diffusione di una metodica che si rivela, ogni giorno di più, capace di affrontare e risolvere numerosi problemi diagnostici dell'ambito della moderna medicina.

OTTAVIO ALBANO

Direttore Istituto di Semeiotica Medica
Università di Bari

Bari, giugno 1980

PREFAZIONE

Riuscire a diagnosticare una stenosi od un'occlusione in un territorio vascolare difficile da esplorare o non accessibile con una metodica inoffensiva, era nel passato un desiderio che attualmente è diventato realtà grazie all'ultrasonografia Doppler.

Bisognava ancora stabilire le basi dell'esame, interpretare i risultati e descrivere una semeiologia nuova; è ciò che ha fatto con rigore il Dottor Franceschi basandosi sull'analisi comparativa dei dati velocimetrici, angiografici ed operatori. I dubbi iniziali sono stati eliminati e le cause di errore si sono dimostrate inferiori al 5% per le stenosi non significative, nulle per le stenosi serrate o le occlusioni complete.

Il territorio encefalico al quale il Dottor Franceschi ha consacrato giustamente più della metà dell'opera appare il campo di interesse più vasto, poiché il Doppler è in grado di rivelare anche le stenosi serrate completamente asintomatiche, può diagnosticare lesioni poliarteriose non chirurgiche e quindi permette una selezione dei malati da sottoporre all'angiografia: l'esame Doppler diventa indispensabile in ogni bilancio dei malati aterosclerotici (ipertesi, coronarici, arteritici) e nelle decisioni chirurgiche sia nell'indicazione che nella decisione del tipo di intervento.

Nel caso di una sintomatologia d'insufficienza circolatoria encefalica dubbia o poco probabile il Doppler ci permette di non trascurare la presenza di una stenosi e quindi rende più facile la decisione per l'esecuzione di un'angiografia.

Per le arterie degli arti, il Doppler presenta un interesse diagnostico più limitato, ma tuttavia può mostrarsi prezioso per riconoscere un ostacolo arterioso di fronte ad una sintomatologia d'ischemia da sforzo più o meno tipica allorquando tutti i polsi siano percepiti.

Nella patologia periferica il Doppler presenta nella maggior parte dei casi un interesse prognostico per prevenire un risultato chirurgico e soprattutto per seguire un intervento ricostruttore; di

facile riesecuzione esso permette di depistare una stenosi su un pontaggio o su un'arteria tromboendorectomizzata.

Il Doppler riconosce ancora un campo di applicazione in patologia venosa: con un esame semplice, può farsi una diagnosi di obliterazione venosa o di vena profonda ricanalizzata avalvolata.

Il Doppler è così divenuto un esame di pratica quotidiana sistematica per ogni bilancio vascolare: la sola critica che gli veniva mossa era circa la sua affidabilità per cui non è ingiustificato ringraziare il Dottor Franceschi per aver dimostrato il contrario a condizione che l'operatore rispetti rigorosamente una stretta metodologia.

PROF. J. M. CORMIER

INDICE

PRESENTAZIONE DELLA COLLANA	V
PREFAZIONE	VII
CAPITOLO I	
Basi fisiche	1
Principio dell'ecografia ultrasonora	1
Principio dell'effetto Doppler	1
CAPITOLO II	
Emodinamica generale e velocimetria Doppler	3
Velocità del sangue ed emodinamica generale	3
Emodinamica aortica	4
Emodinamica arteriosa	4
Particolarità velocimetriche secondo i differenti settori vascolari	10
Emodinamica delle modificazioni patologiche delle arterie e velocimetria	10
Emodinamica delle fistole artero-venose e velocimetria	15
Emodinamica venosa e velocimetria	16
CAPITOLO III	
Esplorazione arteriosa Doppler cervico-encefalica	20
Metodi	20
Ritrovamento e registrazione delle carotidi (20); Ritrovamento e registrazione delle arterie oftalmiche (23); Ritrovamento e registrazione delle arterie vertebrali (24); Ritrovamento e registrazione delle arterie succlavie (25); Esplorazione del circolo di Willis (25); Esplorazioni particolari (27); Interferenze parassitarie (27). Misurazione delle resistenze al flusso nei territori carotidei	28
Indice di resistenza (I.R.) (28); Indice di pressione-perfusione (I.P.P.) (32).	
Misura dell'indice di distensibilità carotidea (I.D.C.)	34
Rapporto carotideo (R.C.)	34
Semeiologia velocimetrica normale delle arterie cervico-encefaliche del soggetto giovane	36
Semeiotica velocimetrica delle occlusioni delle arterie carotidi	39
Semeiologia velocimetrica delle occlusioni delle arterie vertebrali	51
Semeiotica velocimetrica delle occlusioni delle arterie succlavie	54
Furto ematico vertebro-succlaveare	55

Semeiotica velocimetrica delle occlusioni del tronco arterioso brachio-cefalico	60
Diagnostiche velocimetriche rare o difficili delle occlusioni	61
Semeiotica velocimetrica delle occlusioni delle arterie cerebrali e delle comunicanti del circolo di Willis	67
Semeiotica velocimetrica delle fistole artero-venose cervico-encefaliche	67
Semeiotica velocimetrica dell'arteriosclerosi	68
Velocimetria cervico-encefalica e farmaci vasotropi	71
Velocimetria cervico-encefalica ed ipertensione	72
Velocimetria cervico-encefalica ed ipotensione	74
Velocimetria e cefalee	76
Velocimetria e morte cerebrale	77
Velocimetria e vertigini	77
Velocimetria e malattia di Horton	77
Velocimetria e soffi cervicali	77
Velocimetria ed ipertiroidismo	78
Doppler e chirurgia delle arterie cervico-encefaliche	78
Referto tipo di un esame cervico-encefalico con velocimetria Doppler	83
Esempio del rendiconto (83)	
Attendibilità del Doppler cervico-encefalico, confronti con i reperti angiografici ed anatomici operatori	85
Ruolo del Doppler nella diagnostica delle alterazioni della circolazione cervico-encefalica	86
Esplorazione delle vene del collo	86
CAPITOLO IV	
Esplorazione arteriosa degli arti	87
Arti superiori	87
Metodi	87
Prove funzionali	87
Difficoltà particolari	88
Esame normale	89
Esami patologici	91
Arti inferiori	92
Metodi	92
Prove funzionali	94
Esame normale	95
Esami patologici	96
CAPITOLO V	
Esplorazione venosa degli arti	100
Metodi	100
Prove funzionali	100
Esame normale	101
Trombosi venose profonde	101
Insufficienza venosa profonda	103
Insufficienza venosa superficiale	103
Indicazioni del Doppler venoso	103
Doppler venoso degli arti superiori	104
Doppler delle vene del collo	104
Doppler delle vene spermatiche	104

CAPITOLO VI	
Esplorazione dell'aorta toracica	105
Coartazione aortica	105
Stenosi aortica	105
Insufficienza aortica	105
Altre possibili valutazioni	106
BIBLIOGRAFIA	103
INDICE ANALITICO	111

BASI FISICHE

I. PRINCIPIO DELL'ECOGRAFIA ULTRASONORA

Gli ultrasuoni attraversano i mezzi biologici. Il loro carattere disomogeneo crea delle interfacce tra le differenti strutture. Le interfacce riflettono una parte di questi ultrasuoni. Il tempo di ritorno dell'onda riflessa (eco) è proporzionale alla distanza che separa l'emittente ultrasonora dalla struttura ecogena. Esso permette dunque di segnalare e di misurare le strutture ecogene dei mezzi biologici. L'ecografia A fornisce misure lungo una retta.

L'ecografia B permette di ottenere l'immagine di un piano di taglio. L'ecografia Doppler permette di distinguere le strutture mobili e di misurare la loro velocità di spostamento.

II. PRINCIPIO DELL'EFFETTO DOPPLER

Quando avvertiamo un treno passare, il suono che percepiamo diviene sempre più acuto quando esso si avvicina e sempre più grave quando si allontana.

Ciò è dovuto all'effetto Doppler che vuole che la frequenza sia aumentata dall'avvicinamento e diminuita dall'allontanamento. Questo effetto è caratteristico di tutti i fenomeni ondulatori. Esso si manifesta per tutte le frequenze del suono sia per le emissioni continue sia per le emissioni pulsate (fig. 1).

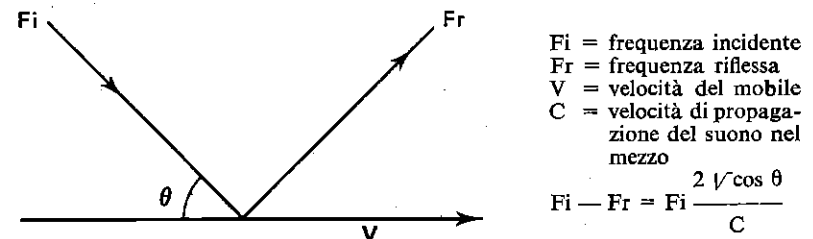


Fig. 1. Principio dell'effetto Doppler.

In medicina si utilizza una sonda emittente-ricevente d'ultrasuoni. Questa, applicata alla pelle con l'interposizione di un gel che assicura la trasmissione acustica degli ultrasuoni, viene diretta verso il contenuto mobile dei vasi sanguigni. La riflessione degli ultrasuoni avviene verso la sonda-ricevente secondo una frequenza proporzionale alla velocità del sangue ed all'angolo di incidenza del fascio d'ultrasuoni sul vaso (fig. 2). Per le frequenze utilizzate, dell'ordine da 2 a 8 MHz, la differenza di frequenza tra il fascio emesso ed il fascio riflesso varia da 0 a 5000 Hz in ragione delle velocità circolatorie abituali.

Tale differenza è dunque situata nello spettro udibile e può essere raccolta da un amplificatore (1). Inoltre può essere registrata su un grafico che fissa le variazioni di velocità tradotte dalle variazioni di frequenza.

Infine gli apparecchi direzionali riconoscono il senso del flusso raccolto e possono registrarlo su grafico o su oscilloscopio (fig. 2). La conoscenza della direzione dei flussi è essenziale nell'esplorazione vascolare, ma essa non può essere fornita da tutti gli apparecchi ed in particolare da quelli che emettono solo il segnale sonoro.

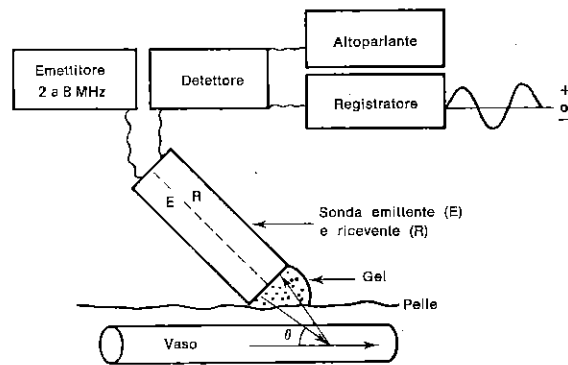


Fig. 2. Schema del velocimetro in funzione.

(1) La frequenza di 4 MHz è risultata per noi la più utile, poiché essa permette una penetrazione abbastanza profonda, una definizione della velocità abbastanza buona, una differenza di frequenza che resta nello spettro udibile anche per le grandi velocità incontrate in patologia:

— le frequenze superiori a 4 MHz non permettono di segnalare i flussi profondi come quelli delle vertebrali (quasi sempre) e le carotidi interne (spesso); inoltre le differenze di frequenza si innalzano troppo a grande velocità ed escono dallo spettro udibile;

— le frequenze ad emissione inferiore a 4 MHz permettono una penetrazione più profonda, ma il segnale è più debole e meno definito;

— la qualità del registratore è importante; esso deve essere tarato con precisione ed avere una piccolissima inerzia al fine di non schiacciare le curve.

2

EMODINAMICA GENERALE E VELOCIMETRIA DOPPLER

Se si vogliono sfruttare i segnali grafici e sonori raccolti per mezzo dell'effetto Doppler è indispensabile avere le conoscenze di base sull'emodinamica normale e patologica. Le variazioni di velocità istantanea del sangue in un punto qualunque dell'albero vascolare sono strettamente legate ai flussi, alle pressioni ed ai calibri dei vasi.

I. VELOCITÀ DEL SANGUE ED EMODINAMICA GENERALE

Si può definire la velocità del sangue nei vasi secondo l'equazione:

$$V = \frac{1}{R} \cdot \frac{1}{S} \cdot P + C \frac{dP}{dt} + K$$

V = Velocità in cm/s; R = Resistenza al flusso;

S = Sezione dei vasi in cm²; P = Pressione in mm Hg;

C = « compliance » del vaso legata all'elasticità delle pareti (fig. 3); t = tempo; K = costante.

È da ricordare che la R varia con la P in modo non lineare

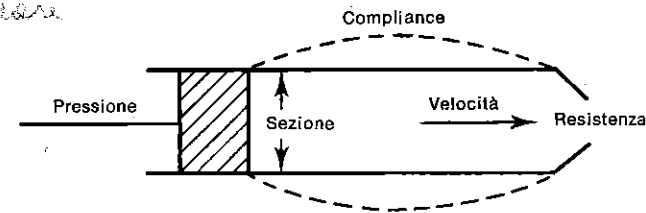


Fig. 3. Schematizzazione della relazione di emodinamica generale.

Ciascuno di questi parametri varia molto secondo il tipo di vaso, arteria o vena e la sede di studio (fig. 4). È per questo che bisogna esaminare successivamente le particolarità emodinamiche e velocimetriche delle *grosse arterie*, delle *arterie di medio calibro*, dell'*albero arteriolo-capillare* e delle *vene*.

II. EMODINAMICA AORTICA

Le variazioni di velocità istantanea, in un punto qualunque del sistema vascolare, sono la risultante dell'insieme delle modificazioni subite dalla curva di velocità raccolta all'origine dall'aorta e che noi chiameremo *complesso velocimetrico di base* (fig. 5). Questo complesso di base è costituito da una fase di accelerazione rapida (a) (ramo anacrotico), poi da una fase di decelerazione più lenta (b), (ramo dicrotico), interrotta da un'intaccatura (c) (dicrota) e una piccola onda (onda dicrota). Questo ramo dicroto termina con una onda negativa (e); (c) e (d) corrispondono alla chiusura delle valvole semilunari. L'onda di reflusso (e) traduce la discesa dell'anello aortico. Tra le sistoli, il flusso è praticamente nullo. È interessante rilevare che le variazioni di velocità sono qui direttamente legate in massima parte alle variazioni di pressione; i loro profili sono quasi confusi (fig. 5).

Se il cuore è sano, tutte le modificazioni del complesso velocimetrico periferico in rapporto al complesso di base dipendono dalle caratteristiche normali e patologiche del settore studiato. Se l'emodinamica cardiaca è modificata (turbe dell'eiezione, turbe del ritmo, rigurgiti), il complesso velocimetrico di base lo è a sua volta e si ripercuote sulle curve di velocità raccolte a distanza.

III. EMODINAMICA ARTERIOSA

Ciascuna arteria modifica il complesso velocimetrico secondo le sue caratteristiche. Queste ultime dipendono essenzialmente da tre parametri: il calibro del vaso, l'elasticità delle pareti vascolari ed il tipo di settore arteriolo-capillare al quale è destinato il suo flusso.

a) Il calibro delle arterie diminuisce meno rapidamente che il flusso (fig. 4), per cui le velocità globali diminuiscono sempre di più verso le estremità.

Queste riduzioni di velocità rispettano il profilo del complesso velocimetrico di base e solo l'ampiezza delle curve sarà più piccola. Sottolineiamo che, nell'esplorazione arteriosa col Doppler, è la velocità assiale che deve essere presa in considerazione, poiché, in condizioni normali, il flusso è laminare. Cioè la velocità del flusso nel lume del vaso è massima al centro (velocità assiale) e diminuisce verso la parete (fig. 6).

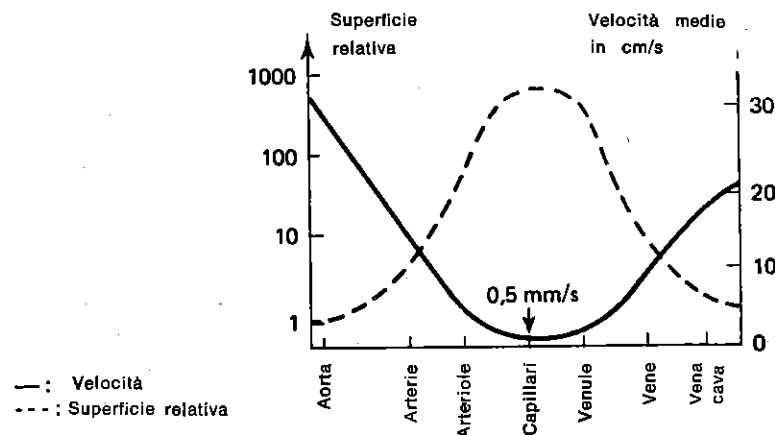


Fig. 4. Schema delle variazioni relative delle superfici di sezione del letto vascolare e delle velocità medie nei differenti tipi di vasi (Da A. Burton).

b) L'elasticità delle pareti arteriose è invece determinante per il rispetto del profilo del complesso di base. La sua influenza sulla velocità è espressa nella equazione emodinamica generale (v. p. 3)

dalla formula:

$$c \frac{dP}{dt}$$

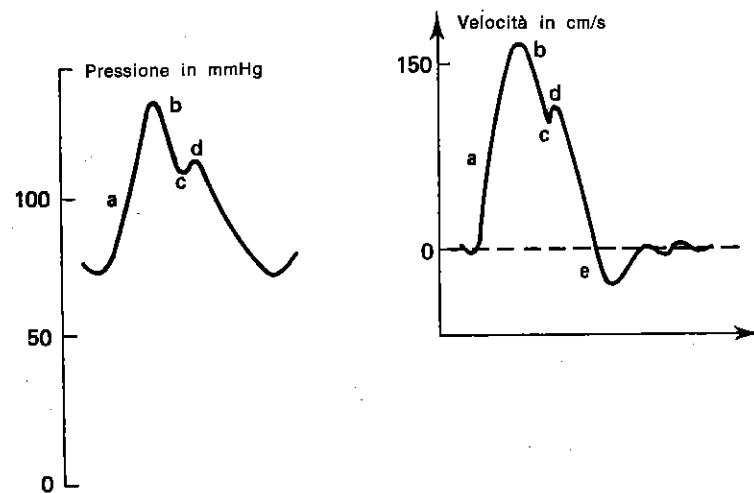


Fig. 5. Velocità e pressione all'origine dell'aorta (Da A. Burton).

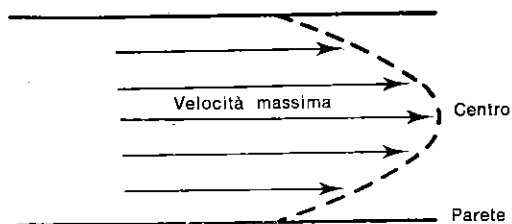


Fig. 6. Scorrimento laminare nei vasi.

La sua importanza è correlata all'effetto Windkessel, per il quale, durante la sistole, le arterie si dilatano e immagazzinano una certa quantità di sangue che restituiscono durante la diastole (fig. 7). Questo effetto si produce tanto meglio quanto l'elasticità, la pressione efficace e le resistenze a valle saranno più importanti, ma soprattutto equilibrate tra loro.

Ciò si traduce sulle curve di velocità con un profilo che è il più vicino possibile al complesso di base (fig. 8), cioè una linea di accelerazione (a) rapida, una decelerazione (b) meno rapida con una incisura dicrota (c), un reflusso protodiastolico (e) accentuato dalla retrazione elastica del sacco arterioso, infine un'onda positiva (f), dovuta al prolungamento di questo fenomeno. In questa maniera la distensibilità delle pareti arteriose permette al ventricolo sinistro di vuotarsi rapidamente nell'albero arterioso, anche se le resistenze arteriolo-capillari sono elevate (1). Il loro potere di retrazione elastica permette di mantenere un flusso durante la diastole. È questa elasticità attiva che, ammortizzando i colpi di ciascuna pulsazione, costituisce il principale volano tra il flusso cardiaco discontinuo ed il flusso capillare continuo. La perdita progressiva per l'aterosclerosi dell'elasticità delle pareti arteriose

(1) Questo è vero solo quando l'arteria si contrae attivamente durante la diastole cardiaca e si dilata attivamente durante l'onda sistolica, comportandosi allora come una vera pompa secondaria, facilitando il lavoro del cuore e riducendo quindi la resistenza allo scorrimento del sangue. Quanto detto deve far rivedere i dati classici di biofisica tendenti ad assimilare l'arteria ad un semplice tubo elastico ed inerte, resistente per tale qualità anche allo scorrimento. In questa maniera la rigidità progressiva causata dall'invecchiamento diventerebbe un fattore di riduzione delle resistenze, provocando l'aumento del flusso. L'interpretazione errata di questo fenomeno prende origine dall'osservazione dell'accelerazione progressiva dell'onda pulsatile con l'età, fenomeno vibratorio parietale puro senza rapporto con la velocità di scorrimento del sangue. Riconoscere all'arteria il carattere di una pompa attiva secondaria significa comprendere che la perdita di questa qualità a causa della sclerosi comporta un aumento delle resistenze, ciò che la pratica della velocimetria Doppler conferma quotidianamente.

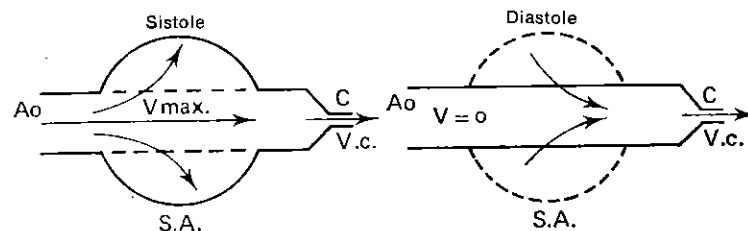


Fig. 7. Schema illustrante il volano circolatorio che costituisce il sacco arterioso elastico tra l'eiezione aortica pulsata e il flusso capillare a flusso continuo.

Ao = origine dell'aorta
C = capillare
S.A. = sacco arterioso

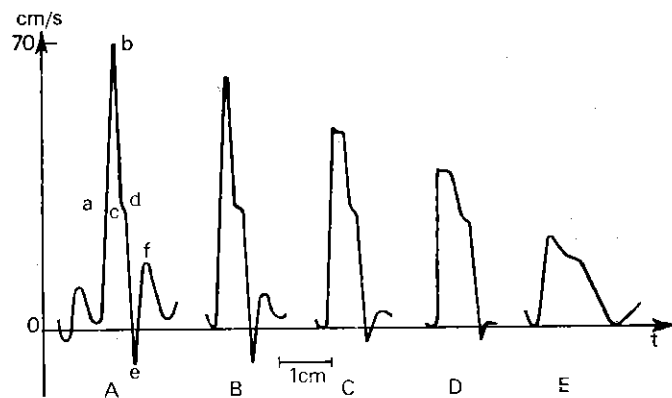


Fig. 8. Incidenza dell'elasticità sulle curve di velocità, sino alla manifestazione nell'aterosclerosi (velocità di scorrimento grafico: 25 mm/s).

A = soggetto giovane
B, C, D = stadi intermedi
E = soggetto anziano fortemente aterosclerotico

comporta prima una riduzione fino all'annullamento dell'onda positiva secondaria (f), poi riduce il reflusso (e) e spiana, allargandolo, il complesso di base (fig. 8).

c) Il tipo di settore arteriolo-capillare a valle e la sua influenza sulle curve di velocità delle arterie che lo servono sono di una importanza capitale: l'albero arteriolo-capillare costituisce il fattore dominante della regolazione dei flussi, dunque delle velocità del sangue nei vasi.

Non è possibile esplorarlo direttamente per mezzo della velocimetria ad effetto Doppler, ma solamente indirettamente con l'analisi dei complessi velocimetrici degli assi arteriosi che lo servono. È

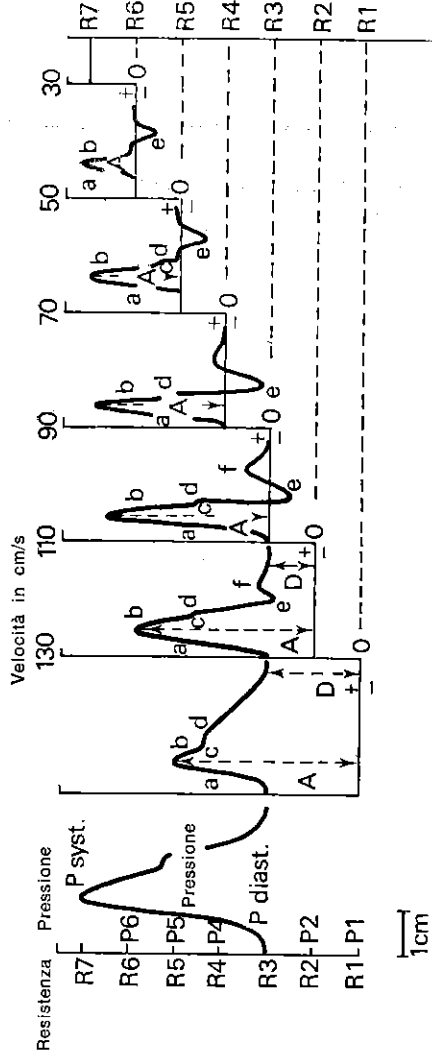


Fig. 9. Pressioni - velocità - resistenze. Relazione schematica illustrante come variano le velocità assolute e i profili di velocità in rapporto alle resistenze arteriolo-capillari a valle, per una pressione di perfusione sistolo-diastolica costante a monte.

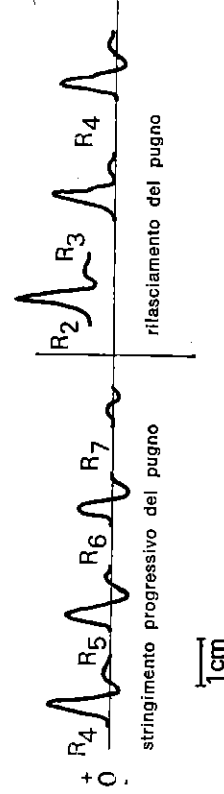


Fig. 10. Complessi velocimetrici dell'arteria radiale durante lo stringimento e l'apertura del pugno.

per la sua facoltà di variazioni rapide e considerevoli di calibro (la sua sezione globale è di 1000 volte superiore a quella dell'aorta) che l'albero arteriolo-capillare controlla il flusso, modulando le resistenze allo scorrimento (fig. 4). Per apprezzare l'insieme delle sue influenze sul complesso velocimetrico arterioso abbiamo schematicamente stabilito una relazione tra le velocità arteriose, le pressioni a monte e le resistenze arteriolo-capillari a valle (curve di relazione Pressione-Velocità-Resistenza della figura 9).

Consideriamo un'arteria la cui pressione sistodiastolica P resti costante.

Facciamo variare le resistenze arteriolo-capillari a valle R . Se R è di molto inferiore alla P diastolica ($R = R_1$), la velocità massima A è molto elevata: esiste allora un flusso continuo durante la diastole, chiamato flusso permanente (D). Il reflusso "e" e l'onda secondaria f sono deboli (a resistenze molto deboli, l'effetto Windkessel interviene poco). Per quanto riguarda l'aumento sistolico $A-D$, esso è più largo che nel complesso di base, per allargamento della branca b , e relativamente meno ampio.

Se R aumenta restando pur sempre inferiore alla P diastolica ($R = R_2$), A diminuisce un po', ma relativamente meno di D , in maniera che $A-D$ guadagna un po' di ampiezza. Contemporaneamente, e e f si accentuano e la branca b è più rapida (a questo punto l'effetto Windkessel comincia ad essere sensibile). Se R è uguale alla P diastolica ($R = R_3$) il complesso velocimetrico di base è ricostituito, D è nullo, $A-D$ è un po' più ampio e un po' più rapido.

Se R è leggermente superiore a P diastolico e di molto inferiore a P sistolico ($R = R_4$), D resta nullo, A diminuisce ed il tempo sistolico si accorcia, "e" s'accentua, ed f diminuisce.

Questi caratteri si esagerano per $R = R_5$ e R_6 . Quando R è uguale o superiore alla pressione sistolica, A è nulla. Questa curva di relazione Pressione-Velocità-Resistenza indica anche a quale momento della variazione di pressione sistodiastolica avviene il passaggio sanguigno in funzione dell'importanza della resistenza a valle.

Questa visione teorica trova molto semplicemente la sua giustificazione sperimentale. Infatti è sufficiente registrare al Doppler il flusso radiale di un soggetto, domandandogli di serrare progressivamente il pugno, il che aumenta le resistenze, poi di rilasciarlo, il che le fa cadere momentaneamente per un effetto di pompa (fig. 10).

Bisogna notare sin da adesso che tutte queste modificazioni saranno tanto più fedeli quanto i territori esplorati saranno più vasti, il sacco arterioso più grande e l'effetto Windkessel più sensibile.

IV. PARTICOLARITÀ VELOCIMETRICHE SECONDO I DIFFERENTI SETTORI VASCOLARI

È il tipo particolare di albero arteriolo-capillare, caratteristico di ciascun organo, che caratterizza ed esplica il profilo velocimetrico delle arterie che l'irrigano. Rifacendosi alla relazione Pressione-Velocità-Resistenza, si possono fare le considerazioni seguenti:

a) le arterie a distribuzione muscolare e cutanea corrispondono a territori le cui resistenze sono variabilissime secondo l'attività muscolare e la temperatura dell'ambiente. Esse hanno, a riposo e a temperatura normale, regimi di velocità di tipo R3 per gli arti superiori ed R4 per gli arti inferiori (le masse muscolari di questi ultimi sono più importanti) (fig. 9);

b) le arterie carotidiche interne, vertebrali e renali, che irrigano territori a debole resistenza e poco variabili in condizioni normali, hanno regimi di velocità di tipo R1 (fig. 9);

c) le carotidi primitive, il cui territorio è misto, muscolare per la carotide esterna e cerebrale per la carotide interna, hanno regimi di velocità misti, di tipo R2. Si comprende che A - D dipende soprattutto dal settore della carotide esterna e D unicamente dalla carotide interna (fig. 9 e 30).

V. EMODINAMICA DELLE MODIFICAZIONI PATOLOGICHE DELLE ARTERIE E VELOCIMETRIA

Il regime circolatorio delle arterie è normalmente di tipo laminare (fig. 6). Le irregolarità di calibro possono comportare le modificazioni seguenti: accelerazioni, rallentamenti, regimi turbolenti, perturbazioni dei gradienti di pressione. I complessi velocimetrici si trovano parallelamente degradati secondo modalità la cui analisi permette di riconoscere, il più delle volte, il disturbo circolatorio in causa.

a) Le stenosi si definiscono per molteplici caratteri:

— *anatomici*: grado, lunghezza e regolarità del restringimento del lume arterioso;

— *funzionali*: incidenza sui flussi; incidenza sui gradienti di pressione; modificazioni del regime circolatorio.

Ogni restringimento del lume comporta al suo livello un aumento della velocità proporzionale alla riduzione della superficie di sezione. Si può dunque conoscere il grado di stenosi stabilendo il rapporto delle velocità raccolte al Doppler immediatamente a monte ed a livello della stenosi stessa (fig. 11). La lunghezza del restringimento è apprezzata semplicemente seguendo l'asse vascolare sotto la sonda.

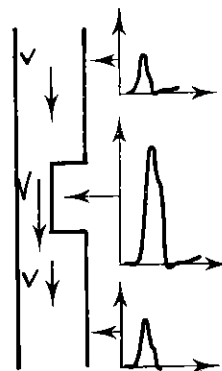


Fig. 11. Curve di velocità a livello e da una parte e dall'altra della stenosi.

Fig. 12. Principio di Bernoulli. Dissipazione dell'energia di pressione in energia cinetica E.C. creante una depressione a livello della stenosi. (Da A. Burton)

$$\begin{aligned} P_1 &> P_2 > P_3 \\ V_1 &= V_2 < V_3 \end{aligned}$$

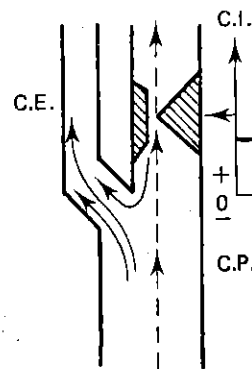
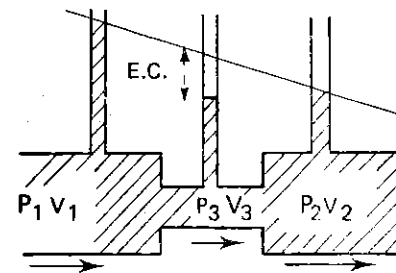


Fig. 13. Fenomeno del reflusso sistolico nelle stenosi serratissime della carotide interna.

C.E. = Carotide esterna
C.I. = Carotide interna
C.P. = Carotide primitiva
→ = Flusso diastolico
← = Flusso sistolico

La sua regolarità è analizzata dalle variazioni di accelerazione registrate su tutta la lunghezza della porzione stenosata. All'ascolto il suono è tanto più acuto e meno forte quanto più serrata è la stenosi.

L'intensità (e non l'acuità) del suono ascoltato è tanto più debole quanto più la quantità di ultrasuoni riflessa è piccola, da cui quanto più il flusso è ristretto. D'altra parte, la velocità del flusso in una stenosi molto serrata può non essere molto elevata in valore assoluto, ma soltanto in valore relativo (in rapporto alle velocità a monte e a valle). Quando il restringimento è molto serrato, la viscosità del sangue diviene un freno maggiore, tanto da ridurre la velocità nella stenosi fino all'interruzione completa del flusso. Questo segno è di preavviso ad un'imminente occlusione completa. La riduzione del flusso a causa del restringimento si misura a partire dalla perdita di velocità circolatoria immediatamente a monte o a valle della stenosi in rapporto alle velocità normali.

Non ci si può servire di misurazioni effettuate troppo a distanza, poiché il loro risultato potrebbe essere falsato dall'afflusso dei rami collaterali.

La caduta del gradiente di pressione tra una parte e l'altra della stenosi dipende dal grado di restringimento e dal regime delle pressioni. Il principio di Bernouilli spiega la caduta della pressione a valle della stenosi così come la depressione ancora più grave che si produce a livello del restringimento stesso, per dissipazione dell'energia di pressione in energia cinetica (E.C., fig. 12). Così l'aumento della velocità e della pressione a monte, nelle stenosi severe, aggrava l'ostacolo al passaggio del flusso invece di favorirlo. Questo fenomeno si traduce alla registrazione Doppler sotto forma di un reflusso mesosistolico ed all'ascoltazione sotto forma di un rumore a colpo di sega. Questo reperto è soprattutto evidente nelle stenosi molto serrate dell'origine delle carotidi interne dove il reflusso è facilitato dalla fuga del sangue verso la carotide esterna (fig. 13).

Il regime circolatorio laminare è modificato quando le pareti presentano un certo grado di irregolarità. Una stenosi importante, ma lunga ed a pareti regolari può benissimo permettere un regime laminare; in tal caso esisteranno allora soltanto pochissime turbolenze (fig. 14 B). Al contrario un restringimento puntiforme o più lungo ed irregolare, anche se poco serrato, può comportare un forte regime turbolento (fig. 14 A).

Queste turbolenze, a frequenza bassa, creano le dilatazioni post-stenotiche, le fissurazioni e lo scollamento delle placche ateromatose. Come riconoscerle al Doppler? La loro debole velocità le rende non registrabili su tracciati grafici, essendo integrate e mascherate dal flusso più rapido.

Solo le turbolenze di velocità elevata possono iscriversi sul gra-

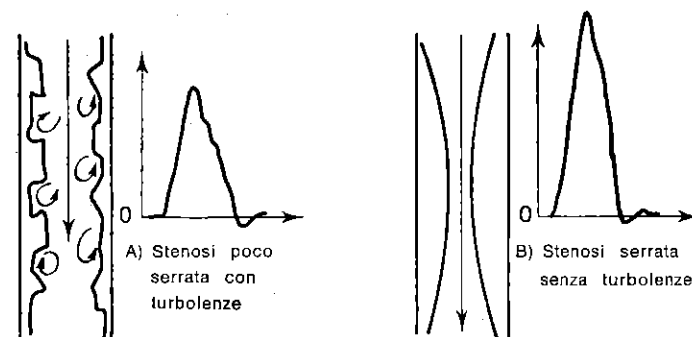


Fig. 14. Schema illustrante i rapporti tra stenosi e turbolenze.

fico ed apparire come un festonamento della curva di velocità. D'altra parte il segnale sonoro restituisce all'orecchio l'insieme dello spettro delle differenti velocità raccolte nella zona turbolenta. L'operatore può analizzare all'ascolto le diverse componenti gravi e acute del segnale e separare così ciò che deriva dal grado di restringimento da ciò che dipende dall'irregolarità delle pareti. Le turbolenze sono più spesso di tonalità grave con un timbro di ribollito più o meno rapido (dallo scorrimento dei ciottoli sull'onda sino allo stormire del fogliame sotto la brezza).

b) Le curve di velocità a monte e a valle delle stenosi rivelano molteplici aspetti. Quando l'arteria stenosata presenta branche collaterali su tutto il suo tragitto e quindi una potenziale circolazione supplementare (per es. le arterie degli arti), le velocità registrate a monte e a valle della stenosi dipendono unicamente dalla stenosi stessa se la circolazione supplementare interviene poco o per nulla (fig. 15 B-C). Al contrario, se la circolazione supplementare è importante, le velocità registrate dipendono dal punto di applicazione della sonda in rapporto alle collaterali e alla stenosi (fig. 15 A); si può passare dal primo al secondo caso nello stesso soggetto stimolando la circolazione collaterale tramite prove di ipermia (sforzo muscolare, ischemia transitoria).

Quando l'arteria stenosata presenta una piccola o nulla circolazione collaterale (per es. le arterie cervico-cefaliche), le curve a monte ed a valle sono analoghe se il calibro arterioso è lo stesso in questi due punti. Se esse sono differenti, lo sono nella proporzione della differenza di calibro, poiché il loro flusso è identico. (fig. 15 B-C).

Il grado di resistenza al flusso della stenosi stessa modifica le curve di velocità. La stenosi smorza immediatamente a monte di essa il flusso e pertanto l'effetto Windkessel del sacco vascolare ela-

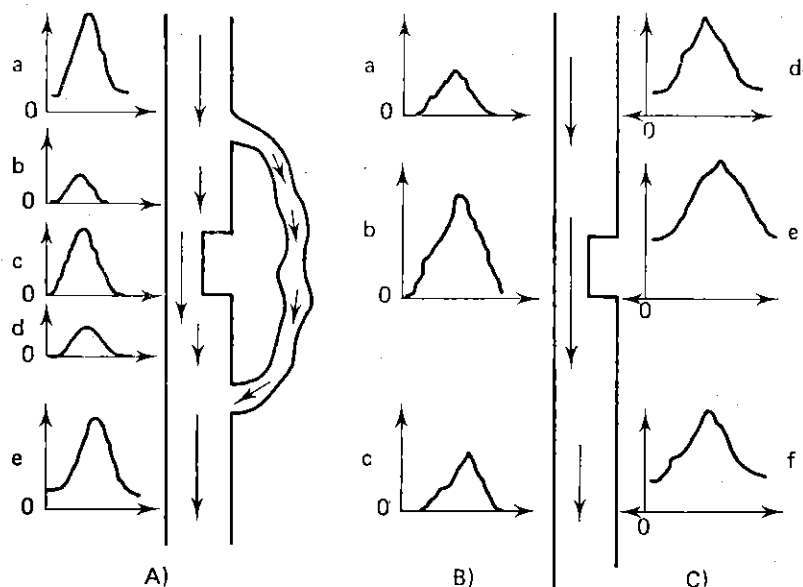


Fig. 15. Schema illustrante l'effetto frenante delle stenosi, la loro incidenza sull'effetto Windkessel, il ruolo delle resistenze a valle e la partecipazione dei rami e dei circoli collaterali.

- A) a, e: curve a monte ed a valle del circolo collaterale;
 b, d: curve da una parte e dall'altra della stenosi; c: stenosi;
 B) resistenze elevate a valle del tratto stenotico;
 C) basse resistenze a valle del tratto stenotico (spontanee o dopo sforzo)

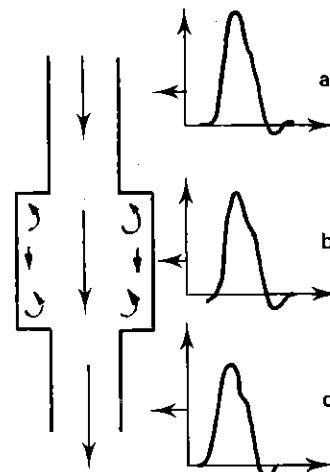
stico a valle sarà nullo (fig. 15 A b,c,d e fig. B a,b,c).

Le curve hanno ampiezza tanto più piccola e base allargata quanto più la resistenza sia grande ed (e) sia debole o inesistente. Sui grafici, i primi segni sono spesso l'assenza di (e) e un semplice sperone della branca (a) (fig. 8, pag. 7). Il riconoscimento del grado di resistenza della stenosi al flusso dipende dal flusso stesso. Ed è per questo che le prove di iperemia sono spesso necessarie per « slatentizzare » stenosi la cui influenza emodinamica si manifesta solo in presenza di un grande flusso.

Durante queste prove l'entrata in funzione della circolazione collaterale, sottraendo a suo favore una massa importante di sangue, diminuisce il flusso e le pressioni nell'asse stenotato (fig. 15). La prova da sforzo di Straudness, che si basa sull'osservazione del decremento delle pressioni delle gambe, dopo sforzo muscolare, permette in tal modo di riconoscere le stenosi delle iliache e delle femorali poco serrate e mute a riposo.

Fig. 16. Velocimetria delle ectasie arteriose.

- a: a monte;
 b: ectasia;
 c: a valle.

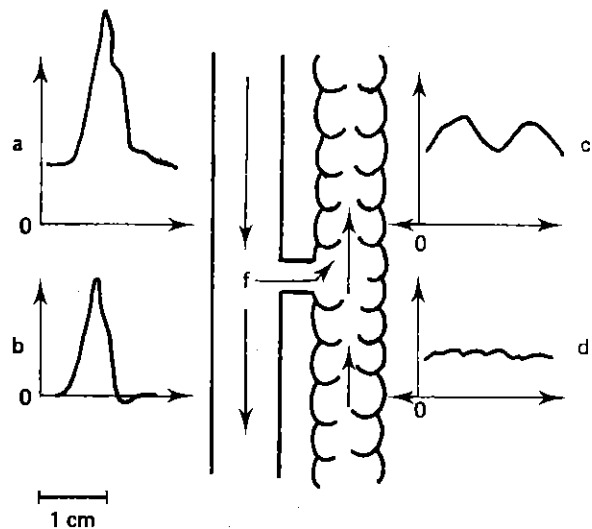


c) Le dilatazioni parziali o ectasie di un tragitto arterioso sono più difficili da riconoscere con la velocimetria, perché il rallentamento del flusso al loro livello è nettamente meno importante di quanto ci si dovrebbe aspettare per la differenza di calibro tra il territorio a monte ed il territorio a valle (fig. 16).

In effetti il flusso assiale resta praticamente immodificato ed il flusso rimane molto debole in periferia (il che spiega il fenomeno dell'acciotolato). Può essere osservata solo qualche turbolenza a basse frequenze. In questo caso l'apporto delle immagini ecografiche è indispensabile per una diagnostica precisa.

VI. EMODINAMICA DELLE FISTOLE ARTERO-VENOSE E VELOCIMETRIA

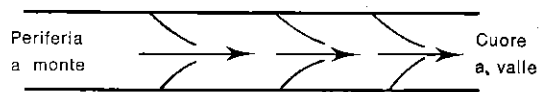
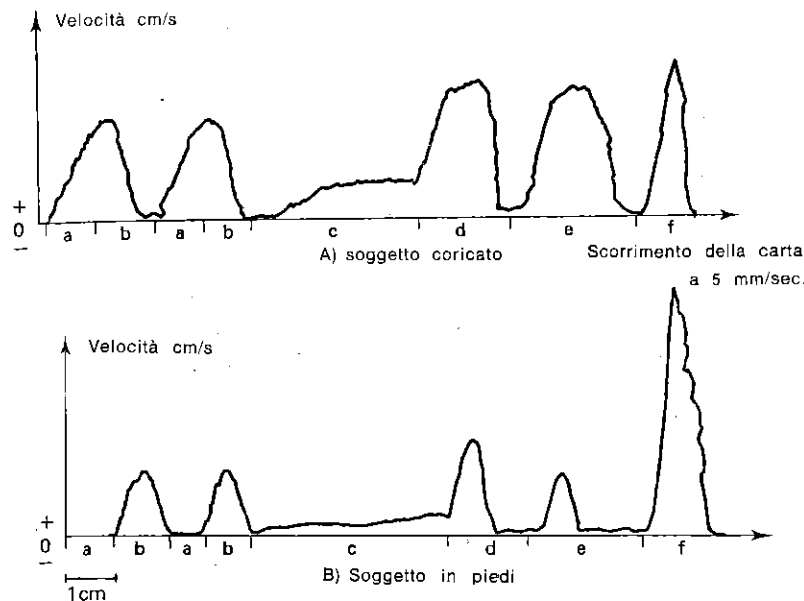
Le fistole artero-venose cortocircuitano il settore arteriolo-capillare, settore essenziale nel determinare le resistenze al flusso. Ne deriva un aumento del flusso e delle velocità con flusso permanente dall'arteria ad alta pressione verso la vena a bassa pressione (fig. 17 A). La vena acquista un flusso anormalmente pulsato per le pulsazioni cardiache (fig. 17 C). La pressione arteriosa a valle della fistola è diminuita in funzione del calibro relativo della fistola. Parallelamente, la pressione venosa aumenta nella stessa proporzione. La velocità a livello della fistola stessa è proporzionale al suo calibro ed al gradiente di pressione artero-venoso.

Fig. 17. *Velocimetria delle fistole artero-venose.*

- a: flusso arterioso a monte di tipo R2
- b: flusso arterioso a valle di tipo R3, 4, 5 o 6
- c: flusso venoso a valle aumentato e pulsato
- d: flusso venoso a monte normale (non pulsato)
- f: fistola.

VII. EMODINAMICA VENOSA E VELOCIMETRIA

La velocità del sangue nel sistema venoso periferico è un poco meno elevata che nelle arterie (fig. 4 pag. 5). Il flusso non si inverte mai in condizioni fisiologiche grazie al sistema valvolare proprio delle vene (fig. 18). Esso è poco influenzato dal ritmo cardiaco, mentre lo è dal ritmo respiratorio. Resta costante in apnea e a riposo (fig. 19 Ac Bc). Nella parte sottodiaframmatica del corpo, la modulazione respiratoria varia in normopnea, a seconda che il soggetto sia in clino od ortostasi (fig. 19). In clinostasi la velocità diminuisce all'inspirazione ed aumenta all'espirazione (fig. 19 Aab), mentre in ortostasi, aumenta durante l'inspirazione e diminuisce durante l'espirazione (fig. 19 Bab). Tale

Fig. 18. *Schematizzazione del sistema valvolare venoso che si oppone al reflusso.*Fig. 19. *Schematizzazione delle curve di velocità della vena femorale in funzione della posizione, della respirazione e dell'attività muscolare.*

- a = espirazione normale
- b = inspirazione normale
- c = apnea prolungata
- d = inspirazione forzata e prolungata
- e = espirazione forzata e prolungata
- f = contrazione del polpaccio.

Notare che le velocità sono globalmente meno elevate nella posizione in piedi a causa della pressione idrostatica ma che per contro la contrazione del polpaccio è più efficace in posizione ortostatica perché la pressione idrostatica aumenta la replezione venosa e dunque la scarica muscolare.

differenza in rapporto alla posizione sfuma nell'iperpnea (inspirazione ed espirazione forzate) (fig. 19 A,b,d,e). Questa osservazione ci induce a pensare che la differenza osservata in normopnea sia legata alle modificazioni della respirazione spontanea, poiché le due posizioni utilizzano diversamente la partecipazione della pressione addominale.

Passiamo ad analizzare infatti i movimenti respiratori in normopnea (fig. 20). In posizione coricata, il diaframma si pone spontaneamente in posizione alta sotto il semplice peso dei visceri, senza che sia necessaria una forte pressione intraddominale. L'inspirazione comporta una violenta contrazione del diaframma per respingere i visceri e crea, dunque, un aumento della pressione intraddominale che comprime e riduce il flusso venoso di ritorno abdomino-pelvico. Al contrario l'espirazione è passiva: il diafram-

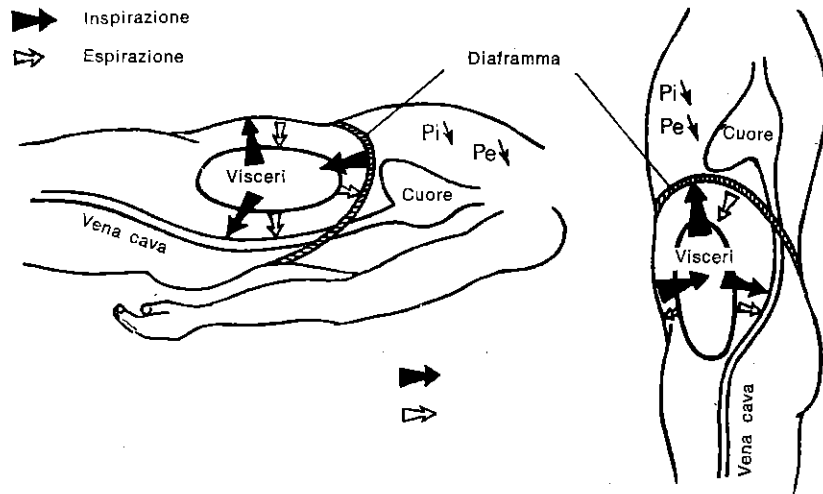


Fig. 20. Schema illustrante le variazioni di pressione intraaddominale durante la respirazione in orto- e clinostatismo.

Pi = pressione intratoracica in inspirazione
Pe = pressione toracica in espirazione

ma risale senza che sia necessaria la contrazione dei muscoli del torchio addominale e quindi senza un aumento della pressione intraddominale. In ortostasi, il diaframma si sposta spontaneamente in posizione bassa, poiché non è più frenato dai visceri, che poggiano sul cingolo addomino-pelvico. L'inspirazione comporta una contrazione facile del diaframma, poiché i visceri si lasciano respingere facilmente verso la parete addominale che si lascia distendere senza opporre alcuna resistenza. Ne deriva dunque che la pressione intraddominale non aumenta e che di conseguenza il ritorno venoso resta libero. L'espirazione, al contrario, comporta una forte tensione del cingolo addomino-pelvico, che comprimendo i visceri, respinge il diaframma verso l'alto provocando un aumento della pressione intraddominale che si oppone al ritorno venoso.

Così, durante le due fasi respiratorie, la depressione toracica, necessaria ad un buon ritorno venoso, risulta efficace soltanto quando non sia ostacolata da un aumento simultaneo della pressione addominale.

L'iperpnea tende a limitare l'azione delle pressioni intraddominali nella misura in cui essa crea delle fortissime pressioni intratoraciche. Ciò sta ad indicare anche l'estrema importanza della pressione idrostatica che si oppone al ritorno venoso in posizione ortostatica e che i movimenti respiratori devono controbilanciare

creando un'aspirazione di flusso verso il cuore. In questo caso, la normopnea è insufficiente mentre l'iperpnea risulta più efficace. Infatti, i movimenti inspiratori ed espiratori, a glottide aperta, creano una depressione intratoracica facendo variare il gradiente di pressione. Alla fine dell'inspirazione e soprattutto in fase iniziale ed alla fine dell'espirazione, la variazione del gradiente si inverte e tenderebbe anche a fare refluire il flusso venoso verso la periferia, se il sistema valvolare non si opponesse. Quanto poi alle apnee prolungate, esse non influenzano il flusso venoso a glottide aperta, ma vi si oppongono se la glottide è chiusa.

Le vene per la grande distensibilità ed elasticità di cui dispongono hanno la possibilità di adattare in maniera notevole il loro calibro e, quindi, la massa sanguigna del settore venoso alle lente variazioni di pressione. Così in posizione in piedi, sotto l'effetto della pressione idrostatica, il volume venoso globale sottotoracico aumenta progressivamente, sino a salassare il soggetto con le sue vene. Questo fenomeno è ostacolato, ma insufficientemente, dalla respirazione e dal sistema valvolare. Solo le contrazioni muscolari ritmiche possono evitarlo per compressione intermittente delle vene profonde che spinge il sangue verso il cuore (fig. 19 b, f). Il sistema venoso periferico è costituito da un sistema radicolare superficiale e da un sistema radicolare profondo comunicanti tra loro tramite le perforanti e gli archi (fig. 21).

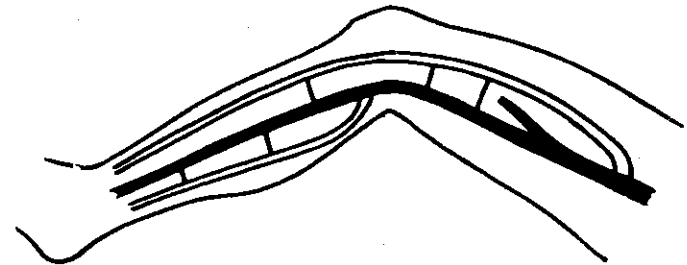


Fig. 21. Schema delle vene superficiali (in chiaro), delle vene profonde (in neretto e in grassetto), delle perforanti e delle anastomosi.

L'analisi velocimetrica delle vene profonde è possibile. Ma essa va eseguita soltanto dopo aver escluso il sistema radicolare superficiale tramite la classica metodica dei bracciali o la compressione manuale di certe vie di derivazione (normalmente la sottopubica). Così si può procedere ad uno studio Doppler dei soli assai venosi profondi alla luce dei dati emodinamici già descritti e delle prove funzionali che ne derivano. È in questa maniera che si può riconoscere in maniera precisa la patologia venosa profonda, dominata dalle trombosi, i cattivi flussi e le insufficienze valvolari.

3

ESPLORAZIONE ARTERIOSA DOPPLER CERVICO-ENCEFALICA

I. METODI

Registrazione abituale: scorrimento: 25 mm/sec. e ampiezza 1 cm = 20 cm/sec.

Il soggetto è posto in decubito dorsale sul tavolo d'esame. Il manipolatore è seduto dietro la sua testa (fig. 22). Egli pone il gel di contatto sul tragitto dei vasi da esplorare. Tiene la sonda come una matita che applica sul gel (fig. 23). Il ritrovamento dell'arteria si esegue tramite spiazamenti multidirezionali, fino alla percezione di un suono pulsato. Il preciso orientamento della sonda è guidato dall'ascolto del suono, fino a quando si ottenga il segnale più forte e più chiaro possibile, con la pressione più leggera della sonda. A questo punto, la registrazione grafica viene avviata.

1) Ritrovamento e registrazione delle carotidi (fig. 28-32)

Il captore è posto alla base del collo ed in direzione del cuore. Si registra allora la carotide primitiva (tipo R2), localizzata il più delle volte al di dentro del bordo anteriore del muscolo sternocleidomastoideo, talvolta più al di fuori e indietro (fig. 23).

La sonda è in seguito orientata verso la testa e rimonta lungo il collo. Segue così la carotide primitiva fino a una modificazione del segnale, che indica la biforcazione (fig. 24).

A questo livello, si percepisce e si registra, al di fuori, l'origine della carotide interna e, al di dentro, quella della carotide esterna. La distinzione fra queste due arterie si fa in base a questi dati (fig. 30): l'interna è caratterizzata da un flusso permanente (tipo R1) mentre l'esterna subisce delle pulsazioni sistoliche più nette al suono ed un flusso diastolico nullo sul grafico (tipo R3).

In mancanza di una buona conoscenza di queste differenze acustiche o nel caso che i flussi siano molto modificati dalla patologia,

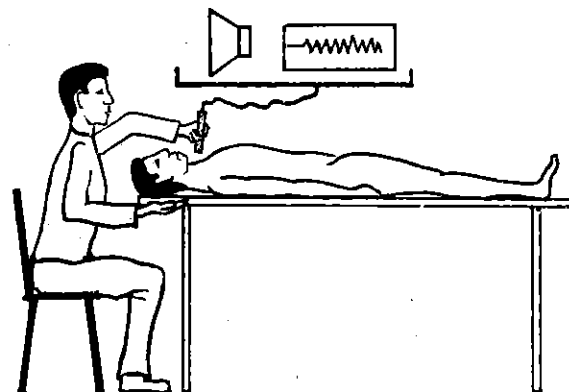


Fig. 22. Posizione del soggetto e dell'operatore.

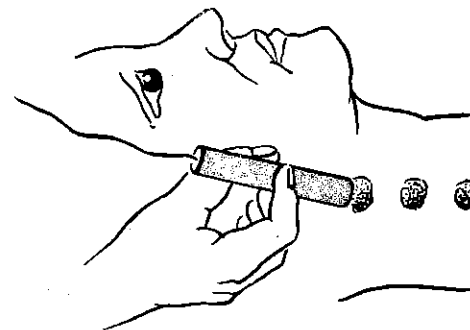


Fig. 23. Applicazione del gel e della sonda. Ritrovamento della carotide primitiva.

è opportuno eseguire la compressione delle branche facciali e temporali. Questa manovra attenua soltanto il segnale percepito sulla carotide esterna e permette di differenziarla dalla carotide interna, la cui pulsazione non è influenzata da questa manovra. Inoltre, la sospensione della compressione aumenta il segnale nella sola carotide esterna (fig. 24). Talvolta la biforcazione è così alta che la carotide interna non è accessibile neanche dietro l'angolo della mandibola. In questo caso, si può registrarla solo tramite una applicazione leggera del captore sul pilastro anteriore dell'amigdala, a bocca aperta (fig. 25). Questa manovra non provoca riflessi di nausea se si resta ben al di fuori del velo del palato. Può inoltre essere utile in caso di posizione normale della biforcazione quando la registrazione della carotide interna sia difficile, ad es. nel caso di una forte interferenza venosa che non ceda alla manovra di inspirazione bloccata o con la compressione leggera del pac-

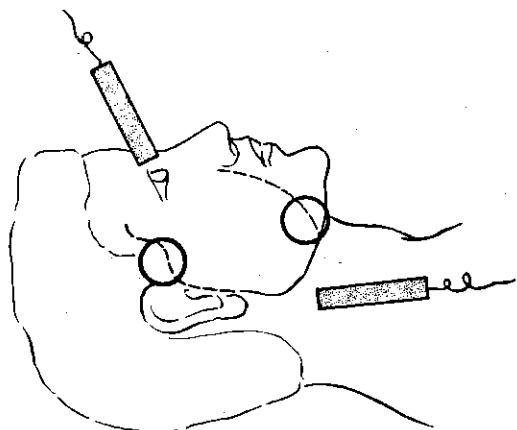


Fig. 24. Punti di compressione facciale e temporale al fine di distinguere la carotide interna dall'esterna e di controllare il senso del flusso oftalmico (anastomosi facciale temporale e oftalmica).

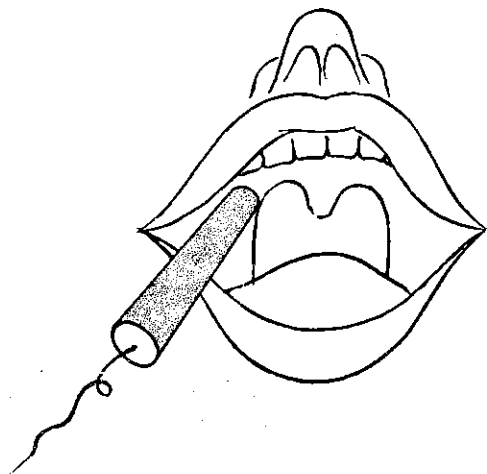


Fig. 25. Registrazione della carotide interna mediante applicazione della sonda sulla parte alta del pilastro anteriore dell'amigdala.

chetto giugulare cervicale omolaterale. È bene ricordare che anche la carotide esterna è accessibile per via endoorale, ma che essa si situa più in avanti e al di fuori del pilastro dell'amigdala.

2) Ritrovamento e registrazione delle arterie oftalmiche

(fig. 28-32)

Dopo aver seguito sotto la sonda la carotide interna della biforcazione fino all'angolo della mandibola, poi dietro il pilastro dell'amigdala, noi la perdiamo nella rocca e nella parte orizzontale del sifone. La ritroviamo a livello della porzione verticale del sifone quando registriamo il flusso di una delle branche dell'arteria oftalmica ed è per questo che lo studio dell'arteria oftalmica risulta indispensabile per completare quello della carotide interna. Lo si registra, sia, e più spesso, all'angolo interno dell'occhio dove dà origine alla sua branca nasale, sia a livello dell'incisura sotto-orbitaria dove passa la branca sotto-orbitaria, sia per via trans-oculare, a palpebre chiuse dove si ritrova l'arteria centrale della retina (1) (fig. 26).

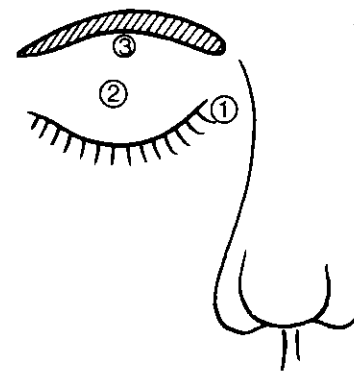


Fig. 26. Esplorazione dell'oftalmica.

- 1: branca nasale
- 2: centrale della retina
- 3: branca sopraorbitaria

(1) Bisogna comprendere l'importanza semeiologica della branca nasale che nasce nel più del 95% dei casi dall'oftalmica e, dunque, dalla carotide interna. Al contrario la sotto-orbitaria nasce nel 30% dei casi direttamente dall'arteria meningea media, branca della carotide esterna, e non ha dunque in questi casi nessun rapporto con la carotide interna. In un numero di casi abbastanza elevato, infine, l'arteria sotto-orbitaria è assente. Così, ci sembra preferibile registrare dapprima la branca nasale che è la più fedele e solo in seguito la sotto-orbitaria. Infine, non si tratta senza dubbio dell'arteria centrale della retina propriamente detta, di per sé troppo piccola, ma di una parte intraoculare del tragitto dell'arteria oftalmica e delle sue branche. D'altra parte le branche dell'oftalmica, normalmente a destinazione facciale, dunque muscolo-cutanea, non hanno un flusso permanente diastolico. Infatti, quest'ultimo appare spesso in rapporto:

- ad una vasodilatazione in questo territorio (calore, infiammazione locale, nasale il più delle volte, ed è sufficiente in questo ultimo caso comprimere il naso per vedere abbassarsi immediatamente il flusso diastolico);
- ad una stenosi serrata della carotide esterna omolaterale;
- ad una causa indeterminabile, ma mai in rapporto con la stenosi oftalmica come è stato riportato altrove.

Il senso del flusso dell'arteria oftalmica deve essere precisato. È normale quando la compressione delle branche temporali e facciali omo e/o controlaterali della carotide esterna l'aumentano. È invertito quando questa manovra lo riduce o l'annulla (fig. 24).

3) Ritrovamento e registrazione delle arterie vertebrali (fig. 27-28-32)

Il più spesso, si registra l'arteria vertebrale nello spazio di Tillaux, cioè 2-3 cm in basso e dietro la mastoide.

La possibile confusione con l'arteria occipitale si evita se si ha la cura di palpare la carotide primitiva omolaterale. Infatti la sola palpazione di questa grossa arteria modifica sufficientemente le portate tanto da ridurre il flusso dell'arteria occipitale, da aumentare quello dell'arteria vertebrale o lasciarlo invariato.

Talvolta, si potrà ritrovare la vertebrale alla base del collo al di fuori della carotide primitiva. La sua identificazione, in rapporto agli assi carotidei e alle loro branche si esegue in maniera identica a quanto sopra detto. La sua differenziazione dalla arteria suc-

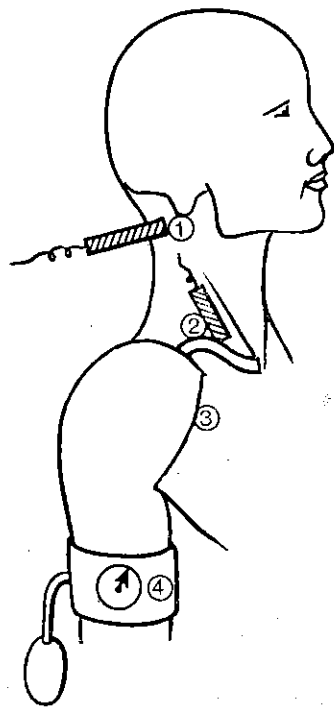


Fig. 27. Esplorazione dell'arteria vertebrale.

- 1: punto retromastoideo
- 2: origine della vertebrale
- 3: solco deltopeettorale
- 4: bracciale omerale

clavia si fa tramite compressione di quest'ultima, inoperante sul flusso vertebrale ma riducente il flusso sottoclaveale. Infine, la ricerca del « furto » della succlavia è reso possibile attraverso la registrazione del flusso vertebrale durante la compressione dell'arteria omerale omolaterale per mezzo di un bracciale. In assenza di « furto » questa manovra non modifica il flusso vertebrale. Il tragitto sinuoso dell'arteria vertebrale nello spazio di Tillaux non permette di determinare il senso del flusso secondo l'orientamento della sonda. Solo la manovra di isolamento del furto succlaveare rivela le inversioni di senso.

La distinzione della vertebrale dall'occipitale, per la compressibilità di quest'ultima, soltanto tramite sonda è soggetta ad errore, perché la vertebrale può anche, in numerosi casi, essere facilmente compressibile.

Se la compressione della carotide primitiva inverte il flusso registrato nella vertebrale allo spazio di Tillaux, bisogna ricercare un furto succlaveare rimasto occulto.

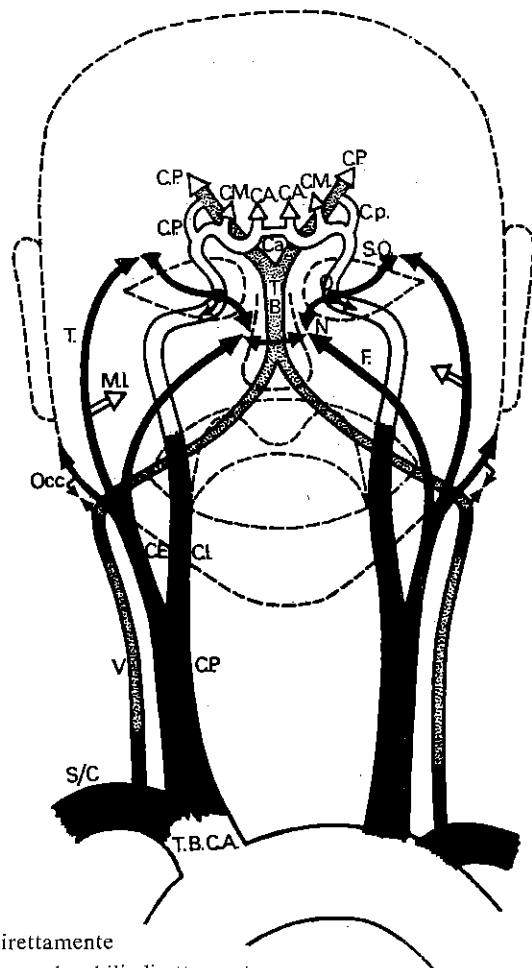
Una ricerca infruttuosa si spiega con un'anastomosi importante tra l'occipitale da una parte e la cervicale ascendente e/o le branche muscolari della vertebrale dall'altra parte.

4) Ritrovamento e registrazione delle arterie succlavie (fig. 27-28-32)

Lo studio dell'arteria succlavia si iscrive necessariamente nell'esplorazione della circolazione arteriosa cervico-encefalica, perché essa nasce dal tronco arterioso branchio-cefalico a dx contemporaneamente alla carotide primitiva e dà origine, con la sua omologa sn, alle arterie vertebrali. Le sue lesioni possono dunque avere delle conseguenze importanti sulla circolazione cerebrale. Si reperisce dietro la clavicola ricercando la sua origine al di dentro e poi orientando la sonda al di fuori. La sua esplorazione viene completata dalla misurazione della pressione arteriosa omerale di ambedue i lati.

5) Esplorazione del circolo di Willis (fig. 28-33)

Non può essere che indiretta, ma la sua importanza è evidente. La comunicante anteriore si esplora registrando il flusso della carotide interna da un lato, mentre si palpa la carotide primitiva controlaterale. L'incremento più o meno evidente del flusso durante questa manovra permette di apprezzare il grado di permeabilità della comunicante anteriore. Le comunicanti posteriori sono messe in evidenza dall'entità dell'aumento del flusso vertebrale durante la palpazione carotideica omolaterale. Un po' di esperienza



- sedi esplorabili direttamente
- ▨ sedi vertebrali non esplorabili direttamente
- sedi carotidiche non esplorabili direttamente
- ⊥ anastomosi

Fig. 28. Arterie cervico-encefaliche, circolo di Willis e altre anastomosi.

T.B.C.A.:	tronco arterioso brachiocefalico	N.:	arteria nasale
S/C:	arteria succlavia	F.:	arteria facciale
V.:	arteria vertebrale	S.O.:	arteria sopraorbitaria
C.P.:	carotide primitiva	T.B.:	tronco basilare
C.E.:	carotide esterna	C.A.:	cerebrale anteriore
C.I.:	carotide interna	Ca.:	comunicante anteriore
Occ.:	arteria occipitale	Cp.:	comunicante posteriore
T.:	arteria temporale	C.M.:	cerebrale media
M.I.:	arteria mascellare interna	C.P.:	cerebrale posteriore
O.:	arteria oftalmica		

sull'effetto Doppler e l'applicazione delle compressioni, come noi le abbiamo descritte, dovrebbero essere sufficienti a convincere dell'attendibilità della nostra tecnica di esplorazione del circolo di Willis.

L'esperienza del « clampage » intraoperatorio delle carotidi od anche delle vertebrali, durante la chirurgia dei tronchi arteriosi sopra-aortici a destinazione encefalica, è stato per noi motivo di soddisfazione, poiché i chirurghi, fidandosi da circa due anni delle nostre stime al Doppler del circolo di Willis, hanno definito le indicazioni e le controindicazioni del « clampage » intraoperatorio delle carotidi e delle vertebrali. A queste condizioni, in più di 400 interventi, non si è verificato nessun incidente da « clampage » intraoperatorio. Noi abbiamo stabilito d'altra parte un parametro di valutazione funzionale del circolo di Willis, asse per asse, che abbiamo chiamato potenziale di supplenza del circolo di Willis e che si misura tramite l'aumento in percentuale delle velocità (dunque necessariamente dei flussi) in ciascuna delle vertebrali e nella carotide interna controlaterale, durante una compressione della durata di 5 secondi esercitata sulla carotide primitiva ipsilaterale, destinata ad essere eventualmente occlusa per i bisogni della chirurgia.

Il pericolo reale delle compressioni carotidiche è qui evitato, poiché la manovra non dura che il tempo di una sistole e non deve applicarsi che in uno dei punti precedentemente riconosciuti sani al Doppler. La pressione non è sensibilmente superiore a quella che si esercita durante la semplice palpazione. Ben inteso, ogni compressione totale o prolungata deve essere assolutamente proscritta.

6) Esplorazioni Particolari

a) Oggettivazione di una sindrome da compressione posturale della arteria vertebrale.

Si registra il flusso vertebrale nello spazio di Tillaux, a paziente seduto e facendogli ruotare lentamente la testa da ciascun lato. Il medico, in piedi dietro il soggetto, accompagna semplicemente i movimenti intento a mantenere la sonda in una direzione stabile in rapporto al tragitto vertebrale.

b) Insufficienza circolatoria encefalica ortostatica.

I flussi carotidici sono registrati durante il passaggio dalla posizione coricata alla posizione in piedi. La caduta di velocità è normalmente inferiore al 30%.

7) Interferenze parassitarie

Le interferenze venose molto frequenti possono essere eliminate cambiando l'orientamento della sonda, comprimendo la vena e

bloccando la respirazione. Altre interferenze possono intervenire nei casi seguenti: quantità insufficienti di gel, presenza di bolle d'aria nel gel, sospensione di polveri provocate da cosmetici, avarie diverse dell'apparecchio.

II. MISURAZIONE DELLE RESISTENZE AL FLUSSO NEI TERRITORI CAROTIDEI

Questa valutazione ha per fine di riconoscere, per mezzo dell'analisi dei complessi velocimetrici della carotide primitiva, l'esistenza e l'importanza emodinamica degli ostacoli completi o incompleti situati a valle. Gli ostacoli o freni circolatori possono essere nel tronco della carotide interna stessa o nelle sue ramificazioni cerebrali o ancora a livello del letto arteriolocapillare. È questa una valutazione molto utile e nuova, non solamente del grado delle occlusioni carotidee, ma anche delle resistenze circolatorie cerebrali diffuse come anche dell'entità delle fistole arteriovenose. L. Pourcelot ha stabilito a questo proposito un Indice di Resistenza I.R. (I.N.S.E.R.M. Applicazioni cliniche dell'esame Doppler transcutaneo. L. Pourcelot, ottobre 1974). Noi stessi siamo stati portati a proporre un Indice di Pressione-Perfusione carotidea I.P.P. (colloquio di chirurgia vascolare di Marsiglia, 1976).

1) Indice di resistenza I.R. (fig. 29)

Questo indice è il rapporto tra l'aumento del flusso sistolico $A - D$ ed il flusso totale A o $\frac{A - D}{A}$. I suoi valori normali sono compresi

tra 0,55 e 0,75. Al di sopra di questi valori, esiste probabilmente un freno nel territorio a valle. Al di sotto, si sospetta una fistola arterio-venosa. L'affidabilità dell'indice I.R. è limitata in soggetti giovani e negli ipertesi, è incostante negli altri casi. Eccone le ragioni: L. Pourcelot ha descritto un indice di resistenza basato

sul seguente ragionamento: $F = \frac{1P}{R} + C \frac{dp}{dt} + K$

F = flusso carotideo R = resistenza C = compliance P = pressioni t = tempo K = costante.

Questo esame è spesso praticato in soggetti anziani; considerando che in essi il flusso di compliance è praticamente nullo, si annulla il fattore $\frac{Cdp}{dt}$: $F = \frac{1P}{R} + K$

Quando la resistenza è debole, il flusso diastolico sarà importante. L'aumento della resistenza si manifesta dapprima per una ca-

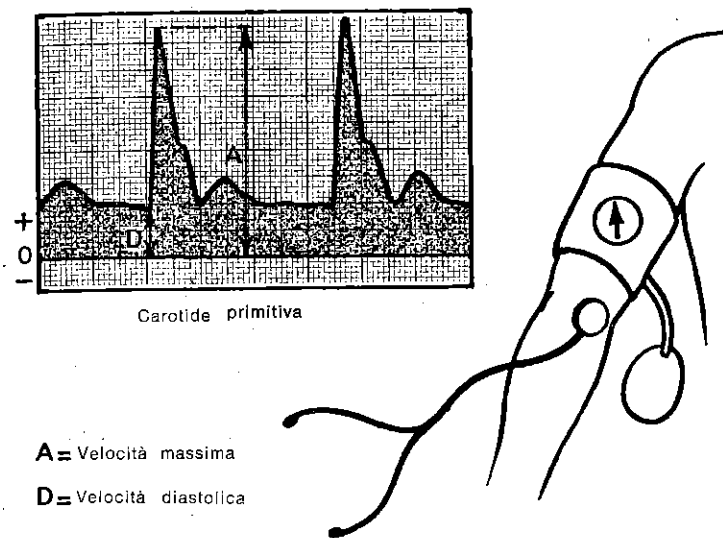


Fig. 29.

- Indice di Resistenza I.R. (Pourcelot) = $\frac{A - D}{A}$
Pressione diastolica omerale in mmHg
- Indice di Pressione-Perfusione I.P.P. = $\frac{\text{Pressione diastolica omerale in mmHg}}{\text{Velocità diastolica (D) in cm/s} + 1}$
- Indice di Distensibilità Carotidea I.D.C. = $\frac{\text{Velocità massima (A) - Velocità diastolica (D) cm/s}}{\text{Pressione omerale massima - minimale in cmHg}}$
Scorrimento = 25 mm/s
1 cm = 20 cm/s

duta progressiva del flusso diastolico, poi per l'apparizione di un arresto circolatorio sempre più lungo durante il ciclo cardiaco. Si deduce dunque che la proporzione del flusso sistolico è funzione della resistenza circolatoria a valle e si chiama indice di resistenza il rapporto $\frac{A - D}{A}$ dove A è la velocità massima, D la

velocità diastolica e $(A - D)$ l'aumento della velocità sistolica (fig. 29).

Le misurazioni sono fatte a partire dalle curve registrate sulle carotidi primitive. Nei soggetti giovani, Pourcelot preferisce calcolare il rapporto di superficie:

$$\frac{\text{Superficie sistolica}}{\text{Superficie diastolica}}$$

perché in essi, il flusso di compliance è importante, dunque non trascurabile. Inoltre egli sostiene che è importante verificare le pressioni sistoliche e diastoliche per interpretare i valori normali dell'indice.

In effetti, una caduta delle pressioni diastoliche può comportare una forte riduzione del flusso permanente diastolico nella carotide primitiva anche se la resistenza cerebrale varia poco: se si registra in un soggetto coricato da 20', si osserva alla ripresa della posizione in piedi, una caduta del flusso diastolico in rapporto con una caduta transitoria della pressione diastolica. L'analisi di questo indice I.R. solleva molteplici obiezioni:

a) (A - D) non varia sufficientemente in funzione delle resistenze del territorio della carotide interna. In effetti, l'osservazione di un soggetto di 30 anni che presentava una trombosi della carotide interna sn, ci ha dimostrato che (A - D) restava identico sia nel lato sano che nel lato opposto, sulle curve di velocità registrate a livello delle carotide primitive (fig. 30) (v. pag. 9 e fig. 9).

b) (A - D) è essenzialmente legato alla compliance arteriosa del letto a valle (carotide esterna + carotide interna). Se si paragona il flusso sistolico delle carotidi primitive, esterne ed interne, si nota la debolezza relativa dell'onda sistolica nella carotide interna. Al contrario, essa è preponderante nella carotide esterna (fig. 30: carotide destra e fig. 32).

In conclusione, si può dire schematicamente che il flusso modulato della carotide primitiva è dovuto alla carotide esterna ed il flusso permanente alla carotide interna. Il flusso di compliance della carotide primitiva dipende quasi essenzialmente dalla carotide esterna. Il parametro (A - D) può dunque essere un buon indice di valutazione delle resistenze encefaliche solo nei casi di occlusione completa della carotide esterna. Bisogna tuttavia ricordare che questo flusso di coppia sarà modificato da resistenze a valle molto importanti e soprattutto prossimali (riduzione del letto arterioso).

Cdp

Si è visto che il rapporto $\frac{Cdp}{dt}$ non cambiava nel soggetto di

30 anni che presentava una trombosi della carotide interna sn, e (A - D) restava invariato sia a dx che a sn.

D'altra parte se questo stesso soggetto avesse presentato occlusione incompleta della carotide esterna, si sarebbe osservata, sulle curve, una riduzione del complesso sistolico a livello delle carotidi primitive (fig. 37 e 42).

c) L'indice di resistenza I.R. non tiene conto delle pressioni. Pourcelot stesso indica l'importanza delle pressioni. In effetti, le va-

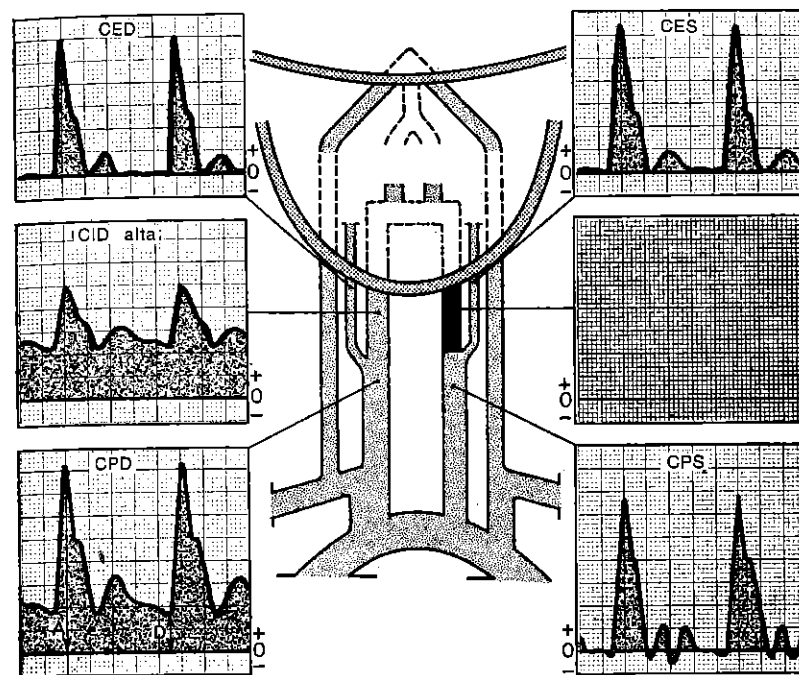


Fig. 30. Esempio illustrante il carattere misto (tipo R2) del flusso della carotide primitiva: A-D è soprattutto dovuto alla carotide esterna e D è unicamente dovuto alla carotide interna. Uomo di 30 anni, trombosi traumatica della carotide sinistra.

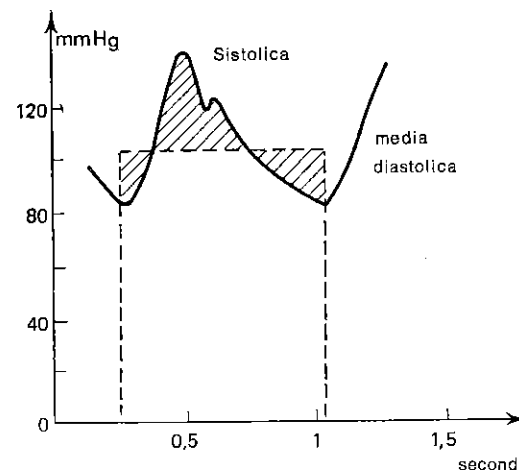


Fig. 31. Pressione aortica.

riazioni della pressione diastolica (soprattutto durante il passaggio dalla posizione coricata alla posizione in piedi) comportano modificazioni transitorie del flusso diastolico, allorché le resistenze circolatorie encefaliche restano quasi invariate. In

conclusione: il rapporto $\frac{(A-D)}{A}$ potrebbe essere un approccio

del rapporto flusso carotide esterna/flusso carotide interna, ma non sembra utilizzabile per valutare fedelmente le resistenze encefaliche, perché dipende troppo dalla circolazione nella carotide esterna e non tiene conto delle pressioni.

2) Indice di pressione-perfusione I.P.P.

Noi abbiamo stabilito questo indice come rapporto tra la pressione diastolica sistemica, presa di preferenza al braccio con un tensiometro e uno stetoscopio, e la velocità diastolica nella carotide primitiva (D):

$$\text{I.P.P.} = \frac{P \text{ diastolica in mm Hg}}{v \text{ diastolica carotide} + 1 \text{ in cm/s}}$$

I valori normali vanno da 2 a 5 fino a 40 anni, da 3 a 6 da 40 a 60 anni e da 4 a 8 al di là dei 60 anni. Queste misure sono calcolate nei soggetti a riposo e in clinostatismo.

Se si tiene conto della critica sull'indice I.R., è preferibile eliminare il fattore $\frac{Cdp}{dt}$ considerando solo la velocità diastolica. In

effetti, durante la diastole le variazioni di pressione sono trascurabili (fig.31); il flusso di compliance è quasi nullo qualunque sia il paziente in esame. Il flusso della carotide esterna è assente in questa fase. Si può dunque apprezzare direttamente e solamente il flusso a destinazione encefalica:

$$F = \frac{1P}{R} + K \text{ ove } F = \text{flusso, } P = \text{pressione, } R = \text{resistenza}$$

al flusso e $K = \text{costante}$

Se ne deduce un indice di resistenza che è la resistenza reale vicina a K .

Le velocità diastoliche sono registrate a livello delle carotidi primitive, beninteso nei punti non stenotici.

Il calibro delle carotidi primitive può essere considerato come quasi costante da un individuo all'altro, poiché le velocità diastoliche delle carotidi primitive nei soggetti sani della stessa età e con la stessa pressione arteriosa variano molto poco tra esse.

$$F = V \times S \text{ da cui si ricava } R = \frac{P}{V} \times \frac{1}{S} + K$$

$V = \text{velocità ematica; } S = \text{superficie di sezione}$
 $P \text{ diastolico mm Hg}$

$$\text{Indice di Pressione-Perfusione} = \frac{P \text{ diastolico mm Hg}}{\text{velocità diastolica cm/S} + 1}$$

La pressione diastolica, rilevata facilmente dall'arteria omerale costituisce la pressione sistemica di riferimento. L'interesse ed i limiti di questo indice I.P.P. saranno descritti nei paragrafi concernenti le stenosi carotidiche, l'arteriopatia cerebrale e l'ipertensione.

Quando esista un flusso diastolico importante nella carotide esterna (soprattutto quando questa reinietti il sifone carotideo tramite l'oftalmica) è evidente che le resistenze carotidiche e l'I.P.P. potranno essere poco valutati. Bisogna in questi casi prendere le misure sulla carotide primitiva esercitando la compressione delle branche della carotide esterna (compressione della temporale e della facciale mentre il paziente serra fortemente le mascelle per arrestare la maggior parte del flusso della mascellare interna). Se questa manovra non è sufficiente a sopprimere il flusso permanente nella carotide esterna, sarà opportuno ricercare l'esistenza di una fistola artero-venosa del territorio dell'occipitale riprendendo le misure in corso di compressione del suo tragitto occipitale. Se, infine, anche quest'ultima manovra non sortisce alcun risultato, è lecito sospettare una rivascolarizzazione del sifone carotideo tramite la faringea ascendente o la meningea media, branche non comprimibili della carotide esterna (casi certo eccezionali che noi abbiamo però verificato con l'angiografia). Quando il flusso diastolico della carotide primitiva sia inferiore a 5 cm/s, i valori del R.C. dovranno essere aumentati del doppio per essere ritenuti patologici. Ciò si spiega facilmente per ragioni di calcolo evidenti (debolezza del denominatore).

Infine, quando l'I.P.P. è troppo elevato e l'R.C. è solamente inferiore o eguale a 3,5, bisogna ricercare un freno circolatorio situato più in alto, avanti o dopo il circolo di Willis, perché l'entità della stenosi carotidea evidenziata in questi casi è sicuramente insufficiente a provocare una tale resistenza allo scorrimento. Questo argomento è molto importante per giudicare l'interesse emodinamico di una disostruzione carotidea esocranica bassa.

III. MISURA DELL'INDICE DI DISTENSIBILITÀ CAROTIDEA (I.D.C.)

(fig. 29-59)

L'I.P.P. apprezza le resistenze a valle dello scorrimento del sangue nelle carotidi e nelle loro branche. Esso costituisce dunque un elemento di valutazione importante del letto arteriolo-capillare cerebrale soprattutto in caso di arteriosclerosi. Una misura della consistenza ed elasticità delle pareti del sacco arterioso carotideo nel suo insieme può completare utilmente i dati dell'I.P.P. Se si considera che la componente sistolica A - D delle velocità è in diretto rapporto alla distensibilità da una parte (vedi l'effetto Windkessel pag. 4 fig. 9) ed alla differenza di pressione diastolo-sistolica sistemica dall'altra, quando il flusso distale arterio-capillare vari di poco, noi abbiamo proposto di formulare:

$$IDC = \frac{\text{Velocità totale} - \text{veloc. diastolica (carotide primitiva cm/S)}}{\text{Pressione arteriosa max} - \text{Pressione diastolica (cm Hg)}}$$

È evidente che l'I.D.C. misurata in un punto della carotide primitiva studia la distensibilità dell'insieme dell'albero carotideo e delle sue ramificazioni. Questa misura non può dunque essere che globale per un settore determinato.

Infatti se in questo settore saranno escluse una o più branche per un'occlusione, l'I.D.C. risulterà alterata, pertanto affinché questo indice sia valido è indispensabile la permeabilità di tutto il territorio.

Così la misura dell'I.D.C. completa quella dell'I.P.P. nel depistage e nella valutazione del grado di arteriosclerosi cerebrale. I limiti dell'I.D.C. sono costituiti dalle occlusioni gravi delle carotidi, così come dalle forti ipertensioni (in cui la distensibilità può apparire ridotta malgrado le pareti siano indenni, poiché essendovi una pressione diastolica elevata, le pareti sono già sotto tensione prima dell'inizio della sistole). L'I.D.C. varia da 20 a 10 fino a 40 anni, da 20 a 8 da 40 a 60 anni e da 8 a 4 al di là dei 60 anni (colloquio di chirurgia vascolare di Marsiglia 1976).

IV. RAPPORTO CAROTIDEO (R.C.)

(fig. 34)

Noi proponiamo infine di stabilire il rapporto tra la velocità diastolica nella carotide interna e la velocità diastolica nella carotide primitiva, assimilabile ad un rapporto di calibro carotide interna/carotide primitiva.

$$\text{R.C. - Rapporto carotideo} = \frac{\text{V diastolica della carotide int. (Dci)}}{\text{V diast. della carotide prim. (Dcp)}}$$

Questo rapporto ci ha permesso di quantificare il grado di restringimento reale della carotide interna esocranica in caso di stenosi e dal confronto con i dati angiografici ed i dati preoperatori, abbiamo dedotto:

valore normale: 1 a 1,5; al di sopra di queste cifre bisogna considerare due possibilità:

1) *la velocità diastolica nella carotide interna esocranica è uguale su tutto il tratto esplorabile. Si tratta allora di piccole carotidi interne o di un sovraccarico ateromatoso diffuso omogeneo sull'insieme dell'asse (fig. 53). Più R.C. è elevato, più piccolo sarà considerato il calibro del vaso.*

2) *La velocità diastolica è irregolare sul tragitto della carotide interna esplorabile direttamente. Si tratta allora di una stenosi che risiede a livello della carotide interna dove la velocità diastolica è più elevata. È questa velocità che viene misurata nell'R.C. Se R.C. è tra 1,5 e 2, si tratta di stenosi molto moderata, tra 2 e 2,5 di stenosi moderata, tra 2,5 e 3 di stenosi serrata, ed infine di stenosi molto serrata al di là di 3.*

Questo rapporto R.C. varia diversamente quando esista un flusso diastolico nella carotide esterna, come nel caso dell'inversione dell'oftalmica. In effetti, una stenosi molto serrata con riflusso sistolico della carotide interna destra può dare un rapporto R.C. inferiore ad 1, perché esiste un flusso diastolico importante nella carotide esterna (fig. 41).

In questi casi, la caduta relativa di R.C. diviene un buon elemento di valutazione del circolo supplementare della carotide esterna. Il rapporto R.C. può restare normale se una stenosi diffusa, regolare e lunga interessa la quasi totalità della carotide primitiva e della carotide interna (fig. 54).

Esso può anche essere inferiore a 1 se la carotide primitiva è solo stenosata.

Infine, il rapporto R.C. non misura la caduta del flusso nella carotide interna stenosata. Così, in una stenosi della carotide interna esocranica, si può conoscere sia il suo calibro calcolando R.C. sia l'influenza della stenosi sui flussi calcolando l'I.P.P. In breve, noi abbiamo tentato di stabilire dei metodi di misura facili da realizzare e facilmente riproducibili sulla circolazione carotidea e, dal paragone con i dati angiografici ed anatomici (intraoperatori), ci siamo resi conto della loro affidabilità.

Così, il rapporto carotideo permette di conoscere e di quantizzare le variazioni di calibro della carotide esocranica. L'indice di pressione-perfusione esprime il grado di resistenza al flusso nel territorio carotideo, precisando così il valore funzionale di una stenosi, come il grado di resistenza al flusso del letto arteriolare. L'indice di distensibilità carotidea evidenzia l'entità della sclerosi del letto carotideo nel suo insieme (V. pag. 33).

V. SEMEIOLOGIA VELOCIMETRICA NORMALE DELLE ARTERIE CERVICO-ENCEFALICHE DEL SOGGETTO GIOVANE

(Fig. 32-33)

1) Carotidi primitive (tipo R2):

Velocità sistolica da 70 a 100 cm/sec.

Velocità diastolica da 20 a 30 cm/sec.

Tempo sistolico breve.

Indice di pressione-perfusione I.P.P. = da 2 a 5.

Indice di distensibilità carotidea I.D.C. superiore a 10.

Frequente asimmetria di velocità a vantaggio dell'emisfero dominante (nell'ordine del 10%).

2) Carotidi interne (tipo R1):

Velocità sistolica da 70 a 100 cm/sec.

Velocità diastolica da 30 a 40 cm/sec.

Tempo sistolico più allungato (effetto Windkessel ridotto a causa della grande debolezza della resistenza al flusso della carotide interna).

Rapporto carotideo R.C. tra 1 e 1,5.

3) Carotidi esterne (tipo R3 o R4):

Velocità diastolica nulla.

Velocità sistolica da 40 a 70 cm/sec.

Tempo sistolico corto.

Velocità diastolica positiva possibile in caso di resistenze basse nel territorio della carotide esterna a causa di febbre, calore o di un'inflammatione loco-regionale.

4) Arterie oftalmiche (branca nasale):

Velocità sistolica bassa da 5 a 15 cm/sec.

Velocità diastolica nulla (salvo nelle condizioni citate a proposito della carotide esterna).

Tempo sistolico corto.

5) Arterie succlavie (tipo R3):

Velocità sistolica da 70 a 90 cm/sec.

Tempo sistolico corto.

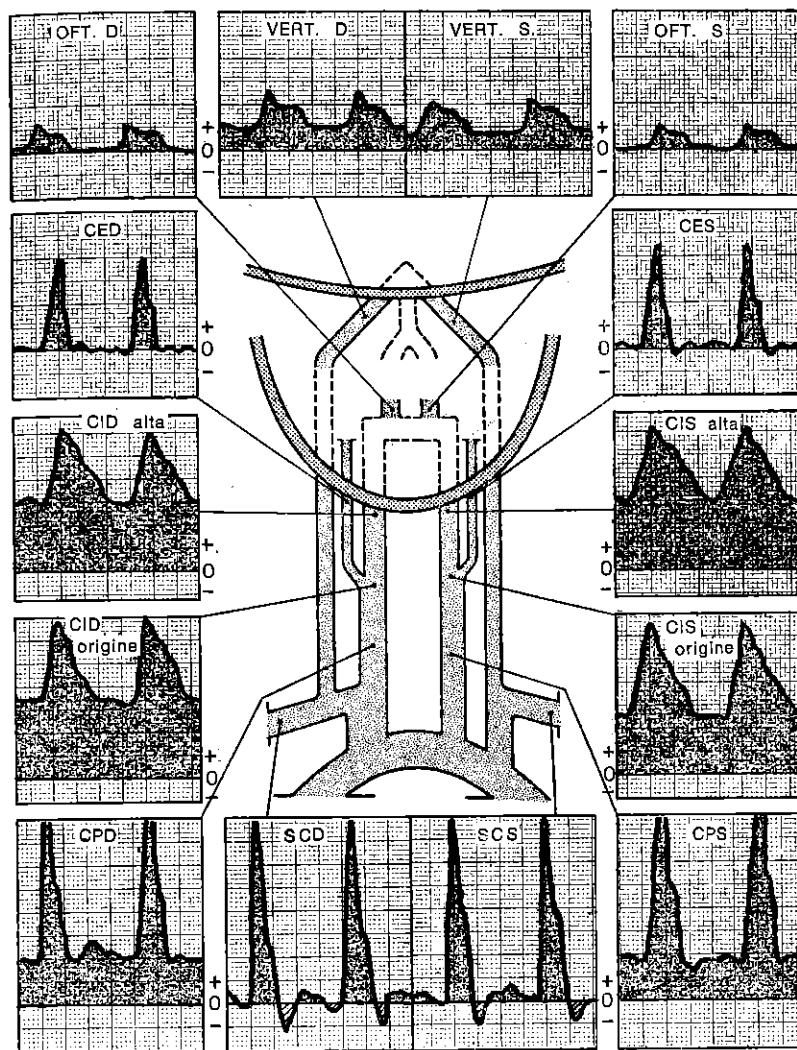


Fig. 32. Soggetto giovane normale.
1 cm = 20 cm/s
scorrimento = 2,5 cm/s

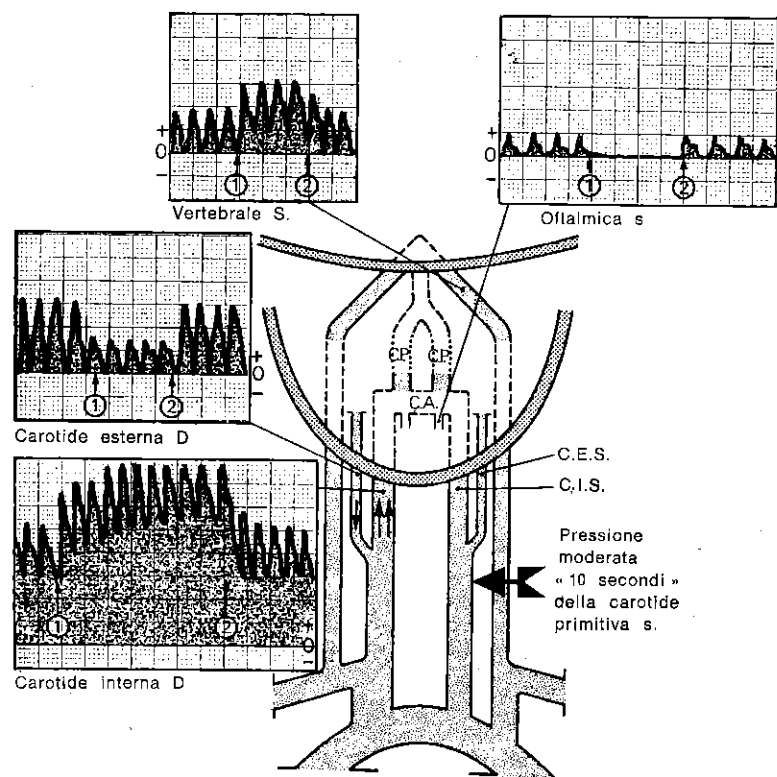


Fig. 33. Esplorazione indiretta delle comunicanti anteriori e posteriori sinistre e del sifone carotideo sinistro.

- 1: pressione della carotide primitiva S
 2: rilasciamento della pressione della carotide primitiva S
 scorrimento: 5 mm/s
 1 cm: 20 cm/s

$$\text{Rapporto carotideo R.C.} = \frac{D_{ci}}{D_{cp}} = \text{da 1 a 1,5}$$

Velocità diastolica nulla salvo in caso di esercizio muscolare, febbre, calore infiammazione loco-regionale.

6) Arterie vertebrali (tipo R1):

Velocità sistolica molto variabile da 10 a 40 cm/sec. in rapporto al calibro molto incostante di queste arterie.

Velocità diastolica da 5 a 15 cm/sec. per le stesse ragioni.

Asimmetria frequente dei flussi.

Tempo sistolico ampio. Profilo comparabile a quello della carotide interna.

7) **Circolo di Willis** (fig. 33). È il punto di incontro degli assi visti precedentemente. Le manovre di esplorazione già descritte evidenziano la permeabilità di ciascuna delle 3 comunicanti.

Abitualmente, esse sono tutte e tre libere, ma le variazioni anatomiche sono frequenti (assenza o ipoplasia di una o molteplici comunicanti). Il grado di variazione delle velocità durante queste manovre permette di apprezzare il calibro della comunicante in causa.

8) Sifone carotideo (fig. 33-35-36).

È libero fino all'oftalmica quando il flusso oftalmico è normale. È libero fino alla comunicante posteriore, se quest'ultima è normalmente permeabile e più in alto ancora se la comunicante anteriore è permeabile e funzionale.

Al contrario, l'assenza di permeabilità di una o numerose comunicanti non è un criterio sufficiente per definire una lesione del sifone, così come un'alterazione isolata del flusso oftalmico quando tutto il resto sia normale.

9) Considerazioni di insieme di una circolazione normale.

Le frequenti atipie anatomiche non alterano pertanto la circolazione encefalica nel suo insieme perché esistono flussi compensatori. Così il flusso ridotto di una piccola vertebrale è compensato da un flusso aumentato della sua omologa; due piccole vertebrali trovano il loro compenso in una elevata velocità nelle carotidi. Le piccole carotidi sono a loro volta compensate da grandi vertebrali con forte flusso. Queste compensazioni sono possibili nella maggior parte dei casi tramite le comunicanti e le anastomosi arteriolari tra questi differenti territori (fig. 28).

VI. SEMEIOLOGIA VELOCIMETRICA DELLE OCCLUSIONI DELLE ARTERIE CAROTIDI

1) Carotidi primitive.

Occlusione completa. Silenzio a suo livello. A valle, rivascolarizzazione possibile della carotide esterna e interna tramite la carotide controlaterale (o più raramente tramite una branca del tronco tiro-bicervico-scapolare omolaterale) e del sifone tramite le comunicanti del circolo di Willis o la carotide esterna controlaterale (fig. 35-36). Questi circoli supplementari vengono messi in evidenza dalle pressioni selettive degli assi che si suppone agiscano da supplenti. Lo sviluppo della cervicale ascendente può essere tale da essere confuso con una carotide.

Occlusione incompleta. Accelerazione e turbolenza variabili secondo il grado ed il tipo della stenosi (vedi carotidi interne più avanti). La sua gravità viene valutata in funzione del freno a mon-

te e del rallentamento e della demodulazione a valle (R.C. inf. a 1).

2) Biforcazione carotidea (fig. 37-42).

Occlusione completa. È una trombosi completa della carotide primitiva, della carotide esterna e della carotide interna.

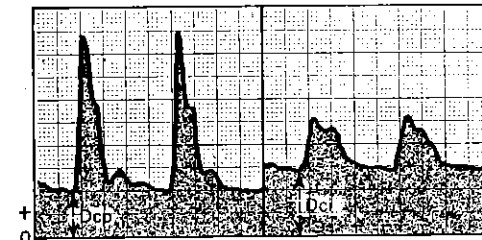
Occlusione incompleta. A volte, il flusso permanente è tanto più ridotto quanto più l'occlusione all'ostium della carotide interna è marcata. Il flusso sistolico è frenato soprattutto dal grado di occlusione dell'ostium della carotide esterna. È possibile differenziare, a livello della biforcazione, l'occlusione carotidea esterna da quella dell'interna seguendo i criteri già citati, che permettono di precisare la loro rispettiva entità. Il restringimento a valle è valutato sulla riduzione e la demodulazione delle velocità nelle carotidi interne ed esterne iuxtastenotiche così come sulla debolezza o inversione del flusso oftalmico. In questo caso, se la stenosi della carotide esterna è molto serrata e dominante, il flusso oftalmico può restare elevato e seguire la direzione normale, anche se esiste una depressione nel sifone carotideo causata da un'occlusione della carotide interna, poiché il gradiente di pressione tra la carotide esterna ed il sifone è mantenuto. Quando la stenosi dominante sia localizzata nel tratto terminale della carotide primitiva, è possibile diagnosticarla in quanto è riconoscibile a monte delle lesioni carotidiche interne ed esterne.

3) **Carotidi esterne.** Semeiologia identica a quella della biforcazione.

4) Carotidi interne escraniche (fig. 38).

Occlusione completa (fig. 38-39). La carotide interna non è evidenziabile né nel suo tragitto cervicale né nel suo tragitto faringeo. La carotide esterna è individualizzata tramite le manovre abituali e può essere la sede di un flusso permanente, se reinietta il sifone carotideo con una o più delle sue branche terminali. La vertebrale omolaterale può essere molto più sviluppata e registrata a torto all'angolo della mandibola e confusa con una carotide interna. Al minimo dubbio, la compressione della carotide primitiva omolaterale farà la differenza.

Se il sifone è ancora pervio (fig. 39) il flusso oftalmico è il più delle volte possibile attraverso l'anastomosi carotide esterna - nasale - oftalmica - sifone, il cui gradiente di pressione è invertito. Questo flusso invertito è tanto più rapido quanto più la depressione nel sifone è grande e le altre vie di compensazione meno permeabili (carotide controlaterale e vertebrali attraverso il gioco del circolo di Willis). Le compressioni selettive della facciale



Carotide primitiva

Carotide interna

$$\text{Rapporto carotideo R.C.} = \frac{\text{Dci}}{\text{Dcp}} = 1 \text{ a } 1,5$$

Fig. 34. Misura del rapporto carotideo.

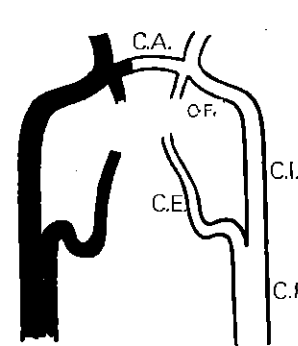


Fig. 35. Trombosi della carotide primitiva senza supplenza a valle, fino al sifone compreso.

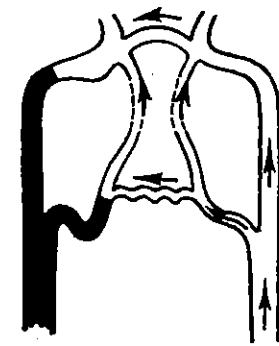


Fig. 36. Trombosi della carotide primitiva con supplenza (sifone e carotide esterna rivascularizzata).

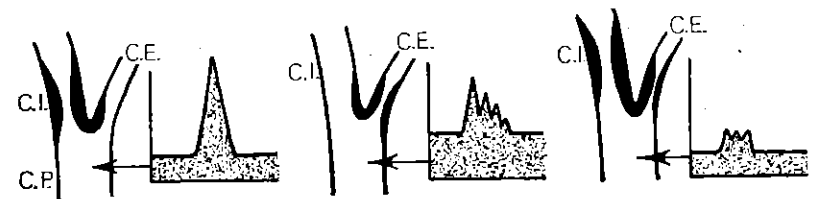


Fig. 37. Modificazione del flusso della carotide primitiva a seconda che la stenosi della biforcazione domini sulla carotide interna o esterna. (Notare come la carotide interna influisca sul flusso diastolico e la carotide esterna sul flusso sistolico).

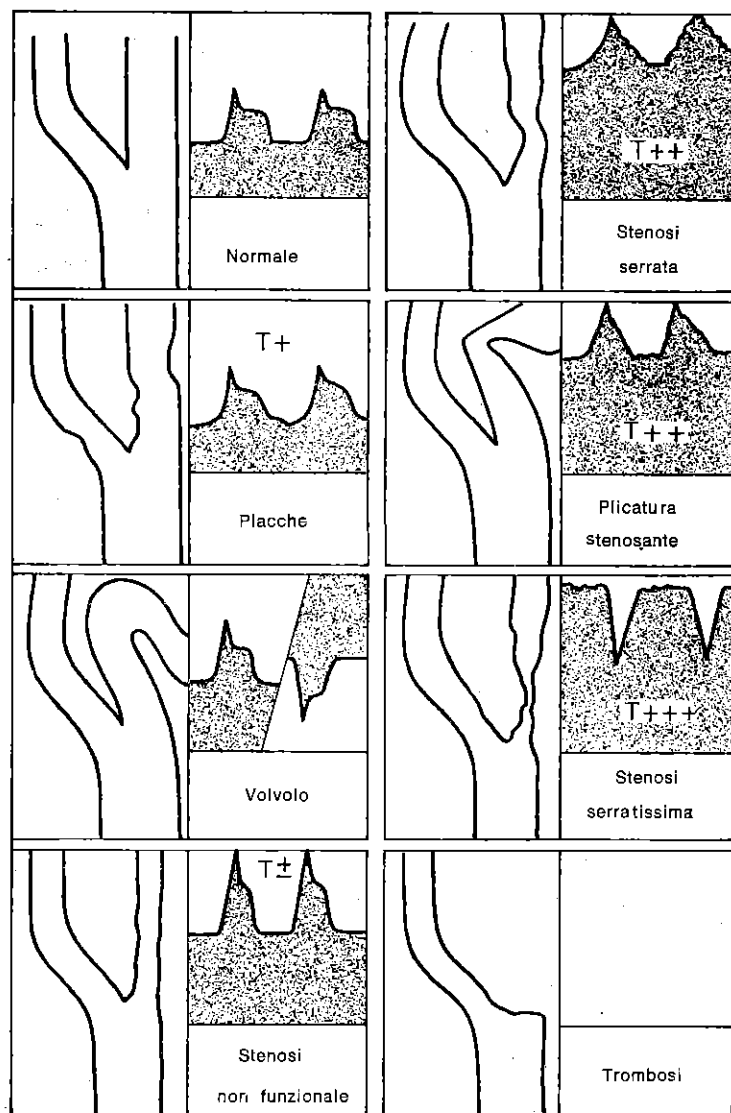


Fig. 38. Velocimetrie della carotide interna.

e della temporale omo ed eterolaterale permettono di mettere in evidenza quella che tra loro partecipa di più a questa supplenza, cioè quella la cui compressione riduce maggiormente il flusso oftalmico invertito. Il flusso dell'oftalmica può conservare la direzione normale se la carotide esterna è essa stessa molto stenosata o se il circolo di Willis, a forte flusso, è alimentato dalla carotide interna controlaterale e dalle vertebrali. L'entità funzionale della comunicante anteriore può essere formalmente riconosciuta per la pressione leggera e rapida della carotide primitiva del lato sano. Infatti questa manovra aumenta il flusso oftalmico invertito o molto ridotto, o inverte il flusso oftalmico dalla direzione fisiologica del lato trombizzato se la comunicante anteriore è permeabile. La manovra non ha effetto se la comunicante anteriore è assente o non pervia.

Se anche il sifone è trombizzato (fig. 39), il flusso oftalmico è debolissimo o nullo e né la comunicante anteriore né la comunicante posteriore sono funzionanti durante le manovre citate più in alto.

Occlusioni incomplete (fig. 38). La lesione consiste, per esempio, in placche ateromatose isolate (fig. 14), di poco o per niente stenosanti che quindi non comportano modificazioni sensibili delle

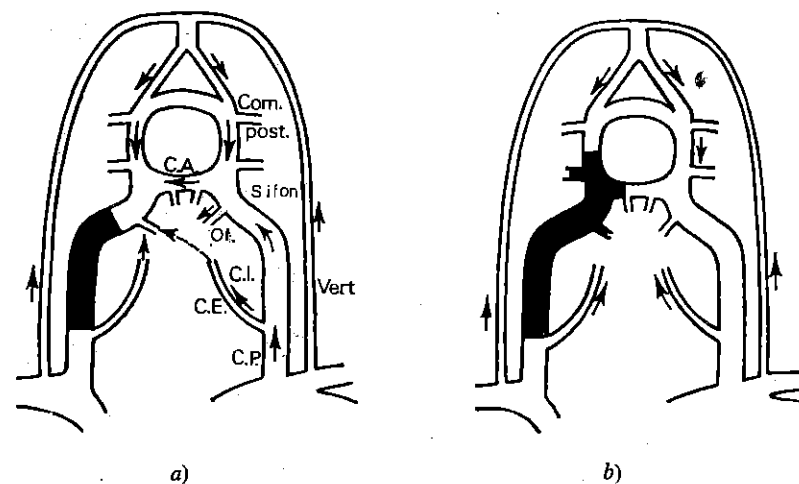


Fig. 39. Trombosi della carotide interna.

a) sifone libero: evidenziazione della comunicante anteriore C. A. tramite compressione della carotide primitiva controlaterale che modula il flusso oftalmico dal lato destro trombizzato.

b) sifone trombizzato: mancata modulazione del flusso oftalmico destro tramite compressione della carotide primitiva sinistra.

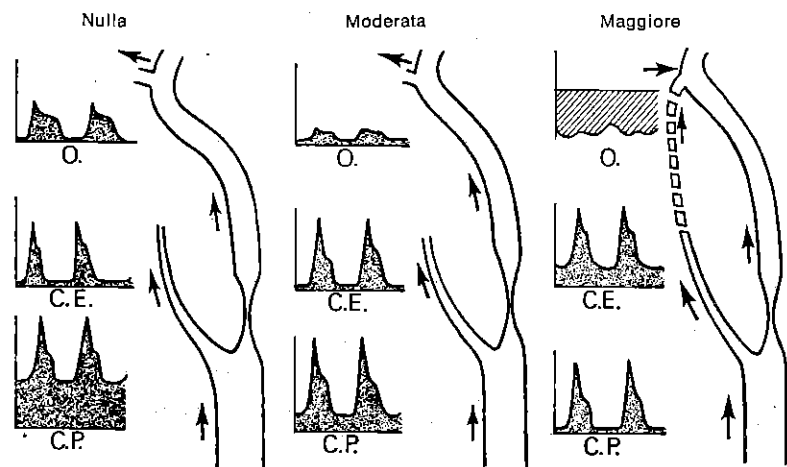


Fig. 40. Stenosi carotidea funzionale nulla, moderata e maggiore. (Franceschi, Réunion de Chirurgie vasculaire, Marseille, 1974).

curve di velocità, ma si manifestano al suono con rumori vorticosi aggiunti (comparabili al rumore che si ottiene quando si soffia in un bicchiere d'acqua con una cannucchia). Altrimenti può trattarsi di un sovraccarico ateromatoso diffuso, che si manifesta con curve di velocità ben modulate, identiche su tutta la lunghezza della carotide interna esplorabile, ma il cui flusso permanente è un po' troppo rapido (R.C. tra 1,5 e 2). Il suono è regolarmente acuto e le turbolenze assenti o deboli su tutta la lunghezza esplorabile della carotide interna (fig. 14). Per quanto riguarda i *volvoli della carotide interna* (fig. 38 e 42), si riconoscono per la coesistenza di due flussi identici, ma di direzione opposta. Se questi volvoli sono serrati possono dare, allora, i segni di una stenosi associata. In caso di *plicature* (fig. 38), la loro diagnostica è basata sulla evidenziazione di segni di stenosi nel punto in cui cambia l'orientamento del flusso carotideo in un soggetto il cui esame d'insieme non mostra segni importanti di sovraccarico ateromatoso, né di rigidità parietale, né di arteriopatia cerebrale. Le stenosi, in una percentuale tra il 50 e l'85%, comportano un'accelerazione molto importante del flusso, soprattutto nella loro frazione diastolica permanente, in cui essi possono arrivare a 50 o 80 cm/sec. All'ascolto il suono è acuto su un fondo continuo di scorrimento di ciotoli. Il rapporto carotideo varia da 2 a 3. Invece la diagnostica delle stenosi superiori all'85%, si pone per il riconoscimento di due segni particolari che si aggiungono ai caratteri descritti qui sopra per le stenosi incomplete. Il primo è l'abbassamento del flusso durante la sistole, con o senza inversione sul grafico, per-

cezione contemporanea di un rumore di colpo di sega sul suono e R.C. = 3 (v. principio di Bernouilli) (fig. 12, 13, 38, 42 e pag. 12). Il secondo segno si contraddistingue per la comparsa di velocità demodulate. Esse sono quantitativamente normali o più basse nel tempo che va dalla diastole alla sistole. Questo fenomeno si traduce all'ascolto con un suono di debole intensità ma, molto acuto, ed al grafico con velocità paradossalmente basse. Questi tracciati paradossali corrispondono alle velocità del flusso nella stenosi, troppo elevate per essere correttamente riportate dalla penna del registratore. La diagnostica di una stenosi molto serrata si pone sulla percezione di un suono acutissimo alla diastole e di un'inversione sistolica a colpo di sega.

Bisogna sapere che una stenosi estremamente serrata, provocando frequenze superiori a 30.000 Hz dunque non udibili, può, teoricamente, passare inascoltata al Doppler. Infine le velocità nelle stenosi serratissime possono anche essere deboli.

In pratica queste eventualità non possono manifestarsi che con il fenomeno del silenzio al Doppler (« trou Doppler ») limitato ad una piccola parte del tragitto della carotide. Comunque, essendo i tratti iuxta stenotici udibili e quindi registrabili è impossibile confondersi con i reperti di un'occlusione completa.

Infine, la valutazione del rapporto carotideo R.C. permette di completare l'indagine con i dati quantizzabili.

VALUTAZIONE DEL CARATTERE FUNZIONALE DELLE STENOSI DELLA CAROTIDE INTERNA ESOCRANICA

La misurazione della lunghezza del tratto stenotico si ricava dal rilievo dell'intervallo nel quale sono percepiti i segni della stenosi. L'influenza della stenosi sull'economia circolatoria cerebrale viene giudicata dal grado di rallentamento del flusso nella carotide interna immediatamente a valle, dall'entità e dalla direzione del flusso dell'oftalmica, dal carattere compensatorio della carotide esterna, dall'entità dei flussi nella carotide controlaterale e nelle vertebrali in rapporto alla funzionalità delle comunicanti del circolo di Willis.

Si potrà dire ad esempio che, in un determinato soggetto, l'occlusione della carotide interna destra provoca nella carotide primitiva destra un flusso permanente a direzione encefalica diminuito dell'X% in rapporto al lato opposto, che la pervietà della comunicante anteriore permette una compensazione tramite la carotide sana, che l'impervietà delle comunicanti posteriori non permette una compensazione vertebrale e che la carotide esterna destra supplisce parzialmente tramite la sua branca facciale.

Da questa analisi si può valutare l'influenza assoluta e relativa delle occlusioni carotidiche sull'emodinamica cerebrale globale.

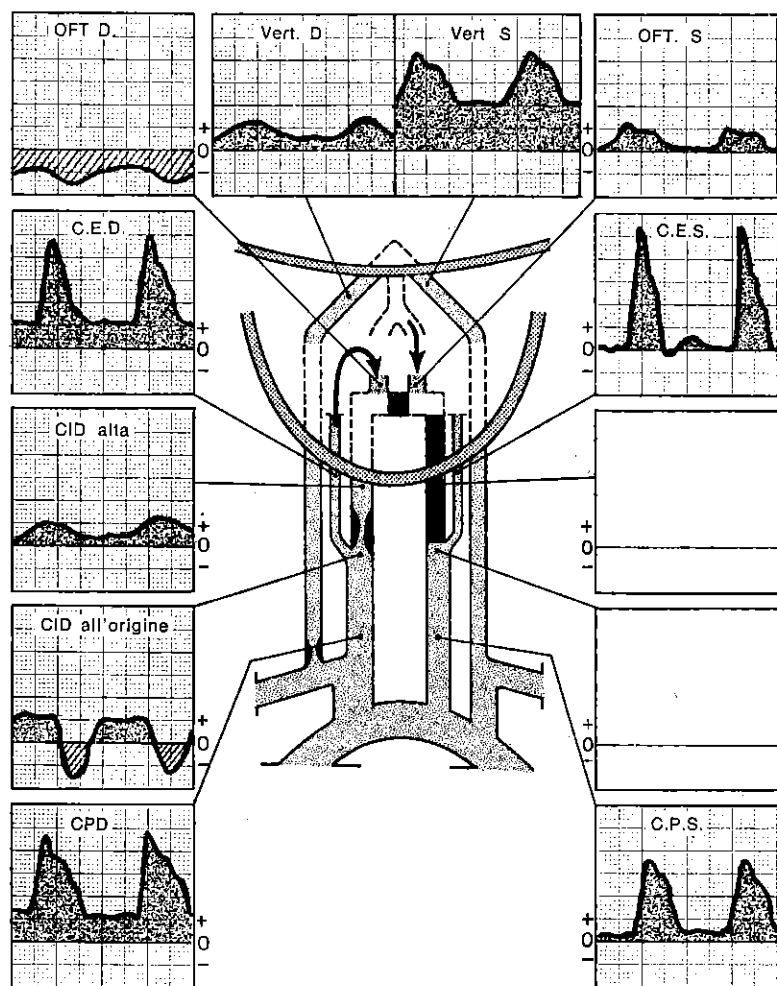


Fig. 41. *Stenosi serratissima della carotide interna destra. Trombosi carotide interna sinistra. Sifone destro e sinistro liberi. Comunicante anteriore non permeabile. Buona comunicante posteriore sinistra. Stenosi vertebrale destra.*
Uomo di 64 anni. Emiparesi sinistra. La debole velocità a livello delle stenosi è un segno di trombosi imminente.

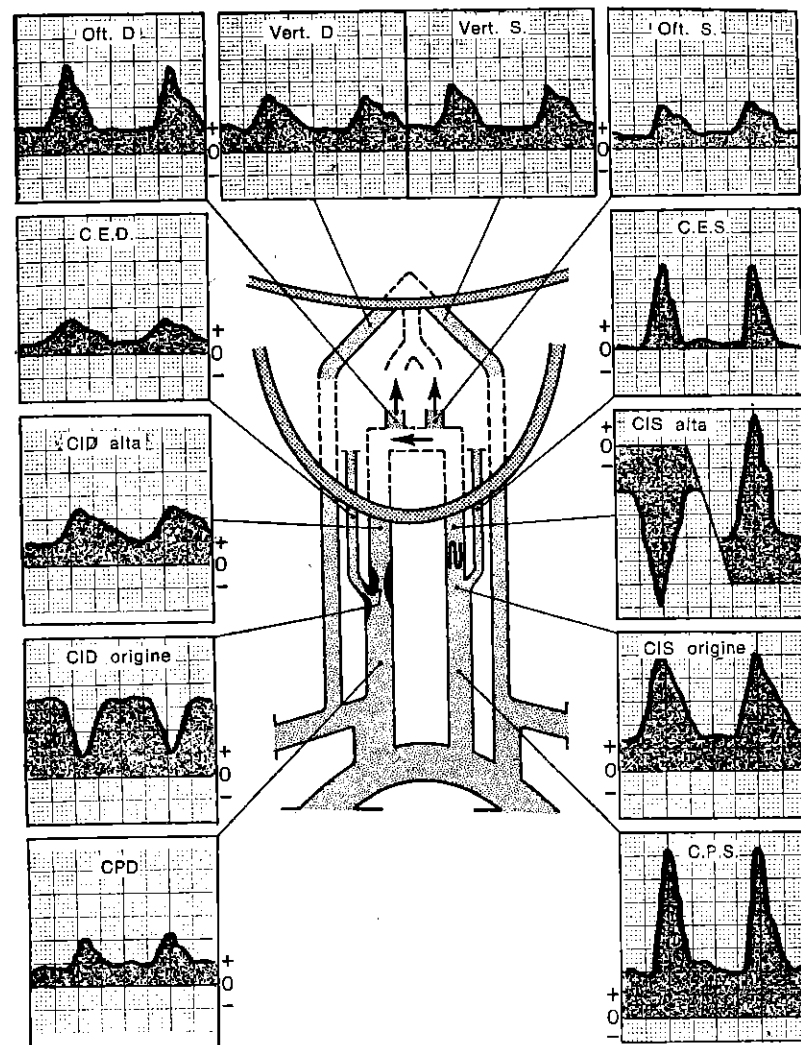


Fig. 42. *Stenosi serrata della carotide interna destra. Stenosi serrata della carotide esterna destra. Valvola della carotide interna sinistra non molto accentuata. Buona comunicante anteriore.*
Donna di 51 anni. Soffio carotideo destro.

5) **Carotide interna endocranica** (fig. 28, 43, 44, 45).

E la porzione della carotide interna che non può essere esaminata direttamente dalla sonda.

Si tratta della carotide intrapetrosa e del sifone carotideo.

La diagnosi di una sua occlusione completa ricalca lo studio di un'occlusione della carotide interna esocranica; mentre, nel caso di una sua occlusione incompleta, la diagnosi sarà posta su segni indiretti, cioè sulle modificazioni emodinamiche reperite a monte ed a valle.

Bisogna comunque sottolineare che un restringimento senza ripercussioni funzionali non potrà essere riconosciuto. A monte di un'occlusione incompleta, ma serrata, esiste sempre un decremento (rallentamento) dei flussi diastolici delle carotidi primitiva ed interna esocranica (I.P.P. aumentato da un solo lato).

Al contrario, le modificazioni del flusso oftalmico dipendono dalla sede della stenosi (fig. 43).

A monte dell'ostio dell'oftalmica, la stenosi provoca in quest'ultima una riduzione del flusso o addirittura una inversione quando sia molto serrata e le comunicanti siano poco o per niente funzionanti.

A valle dell'ostio, invece, non modifica o addirittura aumenta il flusso oftalmico.

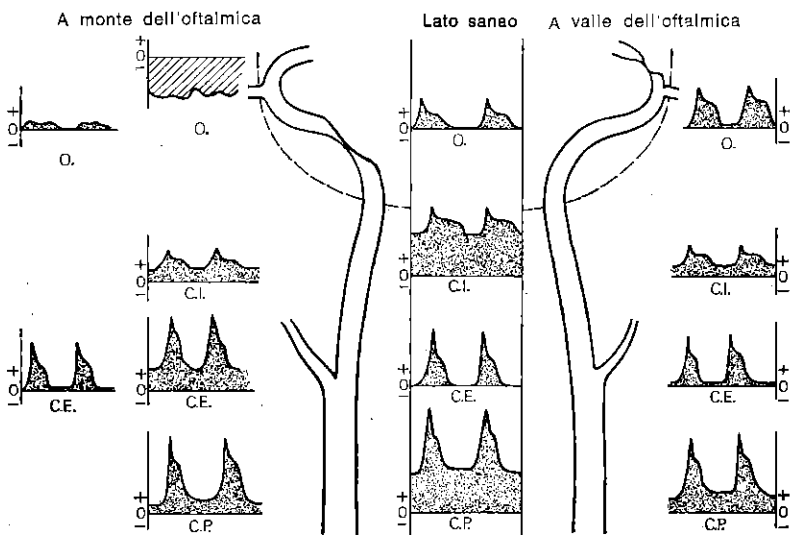


Fig. 43. Occlusione endocranica a monte e a valle dell'oftalmica. (Franceschi, Réunion de Chirurgie Vasculaire. Marseille, 1974).

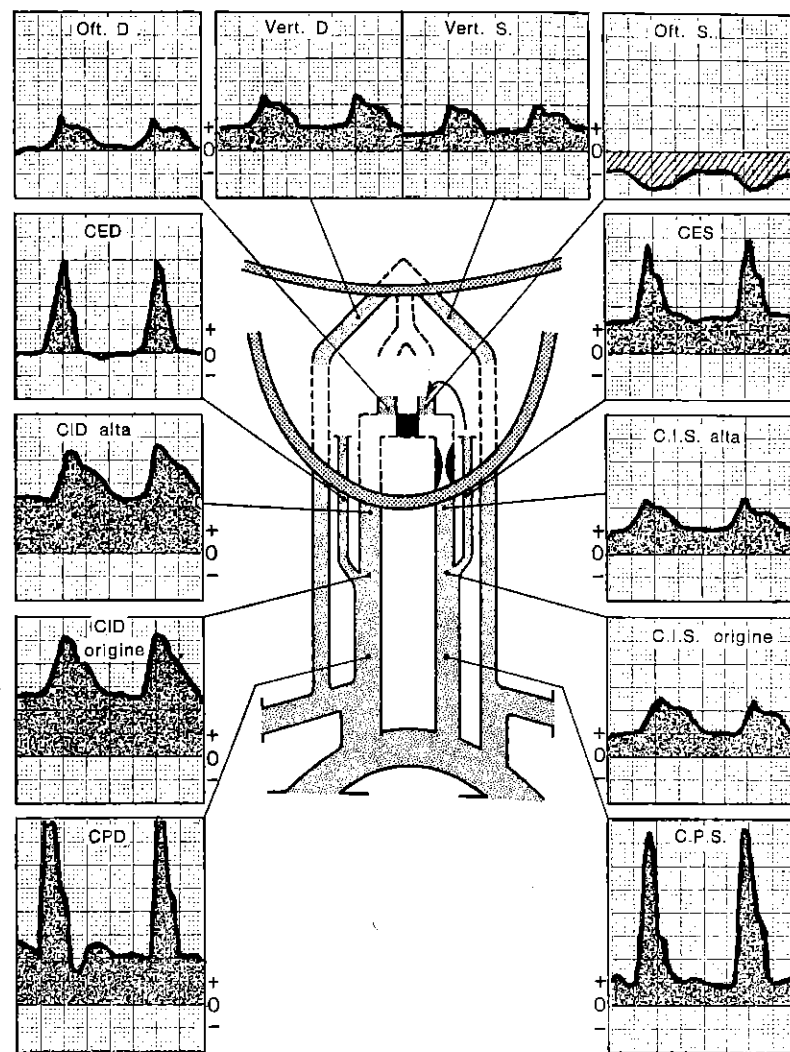


Fig. 44. Stenosi intrapetrosa sinistra. Cattive comunicanti. Uomo di 52 anni. Emiplegia destra regressiva.

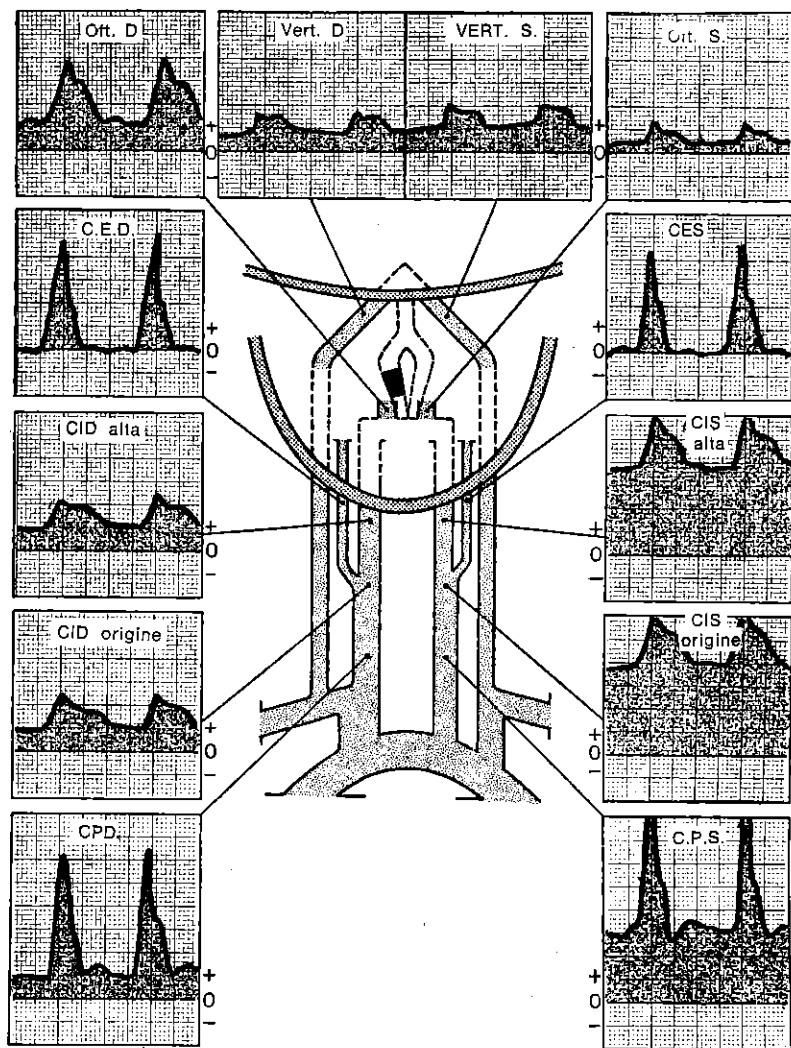


Fig. 45. Trombosi del sifone destro a valle dell'ostium dell'oftalmica. Comunicante posteriore destra non permeabile. Uomo di 36 anni. Emiplegia sinistra.

Nessuna stenosi può essere definita completa a monte dell'oftalmica, senza che esista una trombosi di tutta la carotide interna. Invece possono esservi occlusioni complete a valle dell'oftalmica con, d'altra parte, una carotide libera. Queste occlusioni complete interessano, in genere, le comunicanti anteriori o posteriori e sono individuabili a questi livelli con le manovre, già descritte, di esplorazione del circolo di Willis (fig. 45).

Per concludere possiamo dire che si può sempre riconoscere un'occlusione funzionale della carotide intracranica e se ne può spesso determinare la sede.

L'influenza della stenosi sull'economia circolatoria cerebrale è valutata in base agli stessi criteri usati nelle occlusioni della carotide interna esocranica.

VII. SEMEIOLOGIA VELOCIMETRICA DELLE OCCLUSIONI DELLE ARTERIE VERTEBRALI

La loro frequente asimmetria di calibro e le loro molteplici varietà anatomiche rendono aleatorio ogni tentativo di sottile definizione delle occlusioni che riguardano le arterie vertebrali (fig. 49). Noi comunque faremo le seguenti osservazioni:

Occlusioni complete. Possono essere diagnosticate con certezza solo quando una paziente ricerca del segnale Doppler sia risultata infruttuosa sia a livello del triangolo di Tillaux sia alla base del collo.

L'individuazione dell'arteria vertebrale sinistra in rapporto all'occipitale può essere impossibile, con le manovre indicate precedentemente (pag. 24), se la vertebrale nasce dall'arco aortico e segue la carotide per un tragitto abbastanza lungo tale da essere compressa contemporaneamente alla manovra di compressione della carotide primitiva omilaterale (fig. 46). In questa maniera ci si può confondere tra la vertebrale sinistra e l'occipitale, diagnosticando erroneamente una trombosi od un'agenesia della vertebrale.

L'errore può essere evitato comprimendo la carotide primitiva controlaterale e provocando, così, un aumento del flusso nella vertebrale sinistra.

Consideriamo adesso un'ultima possibilità: la vertebrale è effettivamente trombizzata nel suo tratto basso, ma viene rivascolarizzata a valle da un'anastomosi con l'occipitale (fig. 47). Il Doppler non può distinguere quest'ultima eventualità da quella precedente.

Occlusione incompleta. (fig. 41) - L'esame permette di riconoscere l'asimmetria dei flussi e di valutare la loro rispettiva entità, ma non può giudicare in tutti i casi se questa asimmetria sia dovuta ad una stenosi o ad una ipoplasia unilaterale (Fig. 49). Tuttavia

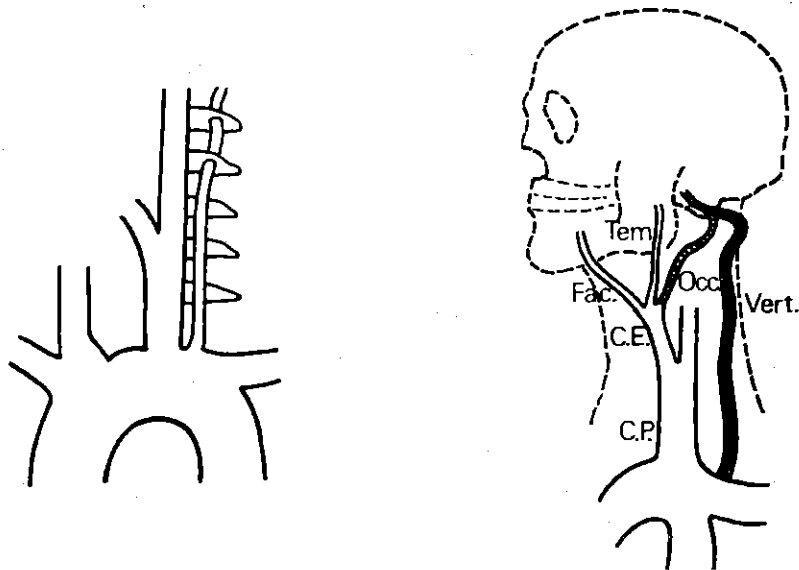


Fig. 46. Nascita della vertebrale sinistra dall'arco dell'aorta e penetrazione alta nel canale trasversario.

Fig. 47. Trombosi parziale della vertebrale rivascolarizzata a valle mediante l'occipitale.

alcune caratteristiche orienteranno utilmente la diagnostica differenziale (fig. 48).

Le stenosi incomplete dell'arteria vertebrale si esprimono al triangolo di Tillaux con demodulazione del flusso o con turbolenze. Se la stenosi è al livello dell'ostio, si riscontrano accelerazioni e turbolenze rudi all'ostio, spesso associate a segni di sovraccarico o di stenosi della succlavia corrispondente.

Se la comunicante posteriore è pervia, si osserva un'accelerazione diffusa dei flussi carotidei omolaterali.

Al contrario il flusso di una vertebrale ipoplasica è poco ampio, ben modulato, con un flusso permanente quasi nullo.

Infine non bisogna dimenticare che l'insufficienza relativa del flusso in una vertebrale deve essere rilevata nel contesto dei flussi degli altri assi vascolari e del circolo di Willis, dopo aver considerato: il valore relativo al flusso destro in rapporto al sinistro, l'aumento eventuale dei flussi dopo compressione delle carotidi, il carattere funzionale o meno delle stenosi.

Il confronto con 750 arteriografie vertebrali ci ha confermato che più una vertebrale è di grosso calibro, più la sua curva di velocità si avvicina o addirittura supera, in ampiezza di flusso sistolico e diastolico, quella della carotide. Il fenomeno è spiegato dalla

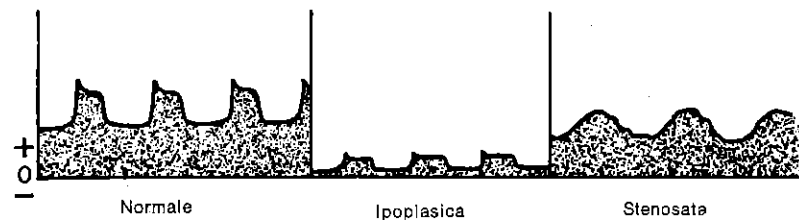


Fig. 48. Velocimetria della vertebrale.

legge di Poiseuille che dimostra che la resistenza propria al flusso nel vaso è direttamente proporzionale a 8 volte la sua lunghezza (la vertebrale è lunga, con collaterali di entità trascurabile su tutto il suo tragitto esocranico) ed inversamente proporzionale al suo raggio alla quarta potenza (da cui l'enorme influenza del calibro della vertebrale sull'entità del suo flusso diastolico).

L'importanza delle stenosi ostiali sarà valutata sul carattere più o meno indebolito del solo flusso sistolico al Tillaux e sulle accelerazioni e turbolenze rilevate direttamente all'ostio.

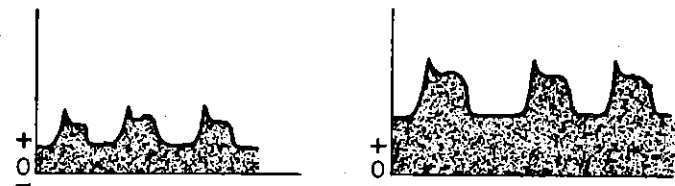
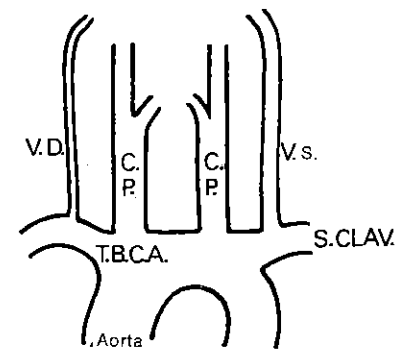


Fig. 49. Asimmetria non patologica del calibro delle due vertebrali.

Questi soli criteri ci hanno permesso di ottenere confronti molto soddisfacenti, nell'ordine dell'85-90%, con l'angiografia.

Vogliamo ancora ribadire che la registrazione della vertebrale al Tillaux è di 3 cm più in basso ed in dietro di quanto sia stato classicamente descritto e che la registrazione dell'ostio vertebrale si esegue ponendo la sonda in maniera che guardi la base del collo e non la testa, contrariamente a quanto hanno sostenuto altri autori.

VIII. SEMEIOTICA VELOCIMETRICA DELLE OCCLUSIONI DELLE ARTERIE SUCLAVIE

Occlusioni complete. Reperto muto al loro livello. Rallentamento e demodulazione a monte. Demodulazione con caduta della pressione nell'omero a valle, presenza o meno del flusso permanente a seconda che sia entrato o meno in funzione il circolo supplementare.

Occlusioni incomplete. Caratteri tipici delle stenosi in rapporto alla loro gravità. Flussi a monte ed a valle turbolenti, demodulati e tanto più ridotti quanto più la stenosi sia grave. Se si recepisce una stenosi moderata, bisogna far stendere al paziente le braccia in abduzione con un angolo del 90%. Nel caso in cui questa manovra elimini i reperti, si tratterà di un volvolo della succlavia e non di una stenosi.

In tutti i casi bisogna ricordarsi dell'importanza della incisura della curva (c) e dell'orientamento verso l'interno della sonda, che deve guardare l'ostio sottoclaveare.

È importantissimo precisare se la sede di occlusione sia a monte, a valle o a livello dell'ostio della vertebrale. Per poterlo fare bisogna localizzare la sede dell'ostio della vertebrale rispetto alla sede di occlusione sottoclaveare.

Si possono così differenziare le occlusioni sottoclaveari site a valle dell'ostio vertebrale e quindi prive di influenza sulla vascolarizzazione cerebrale, dalle occlusioni ostiali o paraostiali causa di stenosi o trombosi della vertebrale.

Per quanto riguarda le occlusioni a monte dell'ostio, esse possono provocare o meno, a seconda della loro entità, una riduzione del flusso vertebrale od un furto del sangue vertebro-succlaveare (fig. 51 e 51 bis).

Per precisare l'influenza di una stenosi succlaveare prevertebrale sul flusso della vertebrale che da essa origina, bisogna praticare una manovra identica a quella necessaria a riconoscere i furti ematici vertebro-succlaveari.

La ripercussione è netta se, nel momento in cui si detende il bracciale, il flusso vertebrale osservato al Tillaux diminuisce o si in-

verte. È invece assente se il flusso vertebrale resta immutato. Inoltre è utile, in caso di stenosi della succlavia poco evidente a riposo, renderle più chiaramente manifeste riprendendo la registrazione dopo aver allargato il bracciale o più semplicemente dopo aver sottoposto a sforzo gli arti superiori.

In conclusione, la presenza di un flusso permanente nella succlavia prevertebrale è possibile se il flusso vertebrale che da essa si origina è importante (flusso misto tipo R2). Questo segno sparisce quando il flusso riprende i caratteri del tipo R3.

IX. FURTO EMATICO VERTEBRO-SUCLAVEARE

(fig. 50-51 e 51 bis)

Quando la succlavia è occlusa a monte dell'ostio vertebrale la pressione a valle può essere diminuita tanto da diventare inferiore alla pressione delle arterie cerebrali. Ne deriva un'inversione del gradiente di pressione, che trasforma il flusso vertebrale, normalmente encefalopeto, in flusso encefalofugo.

Questa inversione può essere accentuata da tutte le manovre che peggiorano la depressione nelle arterie dell'arto superiore omolaterale, come l'esercizio muscolare e l'iperemia provocata.

Bisogna sospettare un furto ematico quando si evidenzia un flusso vertebrale ampio, senza flusso permanente (tipo R3), cioè di tipo periferico e/o da occlusione succlaveare completa o incompleta. La direzione del flusso vertebrale riscontrata al Tillaux sotto la sonda, non può essere ben definita, per le circonvoluzioni che presenta l'arteria a quel livello.

Può essere dunque riconosciuta soltanto indirettamente tramite la valutazione delle variazioni di flusso osservate durante l'esecuzione di determinate manovre, la più importante delle quali è la compressione dell'omero omolaterale esercitata con un bracciale tensiometrico (fig. 27).

In questa maniera si potrà porre la diagnosi di furto della succlavia se il flusso registrato al Tillaux diminuisce quando si gonfi il bracciale e poi aumenta, con la comparsa di un flusso permanente, quando si sgonfi il bracciale e si ritorni progressivamente al flusso di riposo. La metodica può essere resa più sensibile inducendo il paziente a sollevare il braccio e serrare il pugno prima e durante il gonfiamento del bracciale e poi facendo abbassare il braccio ed aprire il pugno durante la decompressione.

Eventualmente, sotto controllo specialistico, si fanno ripetere al paziente i movimenti che scatenano la sintomatologia neurologica. Si può constatare allora obiettivamente che l'insorgenza di queste manifestazioni coincide con un'accentuazione del furto ematico vertebro-succlaveare.

Nella stessa maniera, la comparsa di turbe cliniche durante le

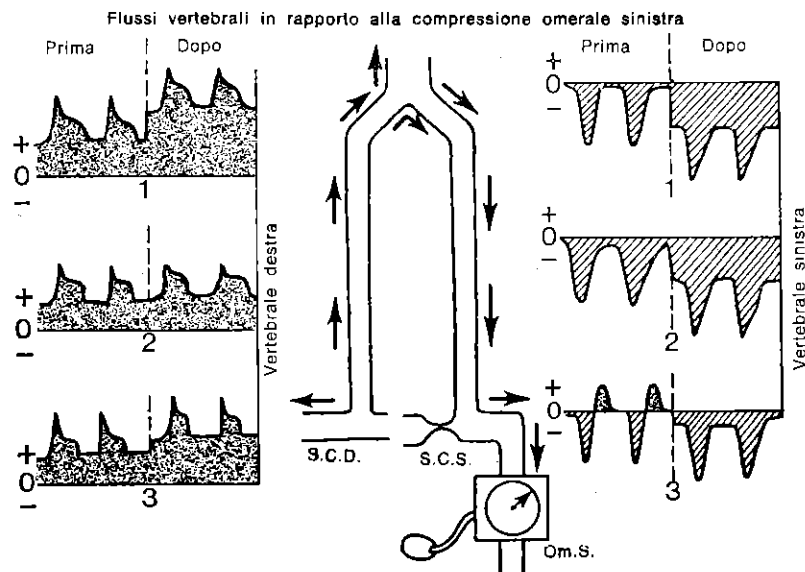


Fig. 50. Tre tipi di furto succlaveare sinistro.

- 1: senza furto encefalico
- 2: con furto encefalico
- 3: intermittente

(Franceschi: Reunion de Chirurgie vasculaire, Marseille 74).

manovre di decompressione dell'omero è segno di ipossia cerebrale causata dal furto.

Invece è molto più difficile confermare una diagnosi di furto della succlavia nel caso in cui queste prove rimangano clinicamente mute.

È allora importantissimo distinguere: gli stornamenti ematici senza furto encefalico, quando i flussi degli assi non stornati (vertebrale controlaterale e carotidi) variano nel senso della compressione in seguito alla manovra del bracciale omerale (fig. 50, 51); gli stornamenti con furto encefalico quando questi flussi compensatori non siano efficienti (fig. 50 e 51 bis). Questi dipendono dalla permeabilità delle comunicanti posteriori per ciò che concerne le carotidi e dalla pervietà e dal calibro per la vertebrale controlaterale.

Infine, qualche volta si possono riscontrare durante la sistole deviazioni del flusso delle vertebrali, che invece mancano in diastole (fig. 50, 51), questo fenomeno è possibile per un'inversione del gradiente soltanto durante la sistole.

Inoltre la manovra del bracciale, incrementando la depressione omerale durante la decompressione, trasforma l'inversione inter-

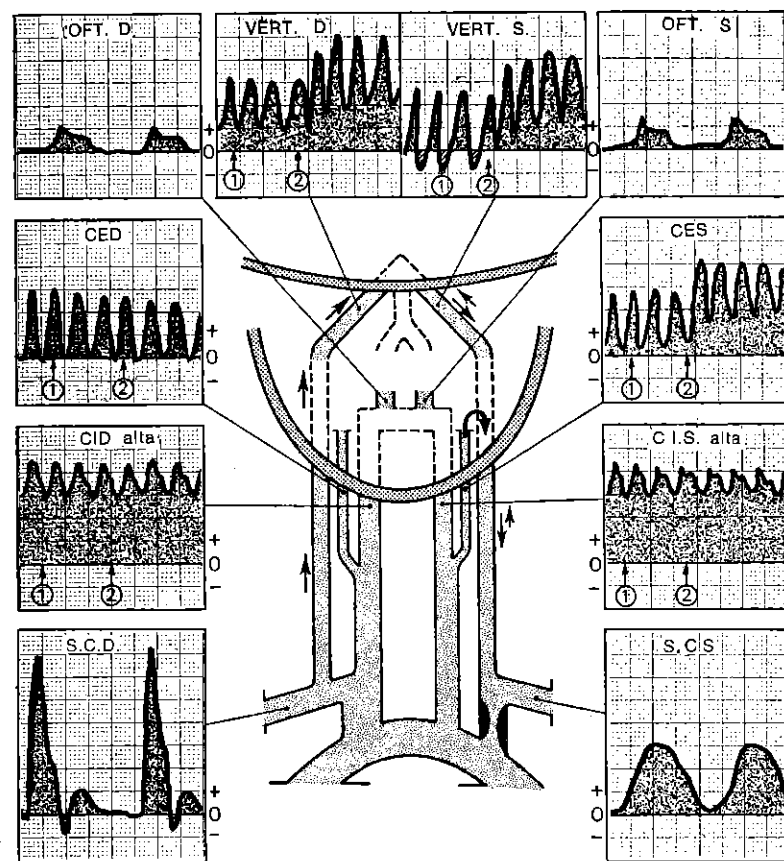


Fig. 51. Inversione del flusso sanguigno vertebro-succlaveare sinistro intermittente. Senza furto encefalico per compensazione della vertebrale destra e la carotide esterna sinistra (occipitale). Stenosi serrata della succlavia sinistra prevertebrale.

Uomo di 72 anni. Vertigini.

→ flusso sistolico encefalofugo

→ flusso diastolico encefalopeto

1: compressione omerale sinistra

2: decompressione

Scorrimento: 5 mm/s e 25 mm/s

1 cm = 20 cm/s.

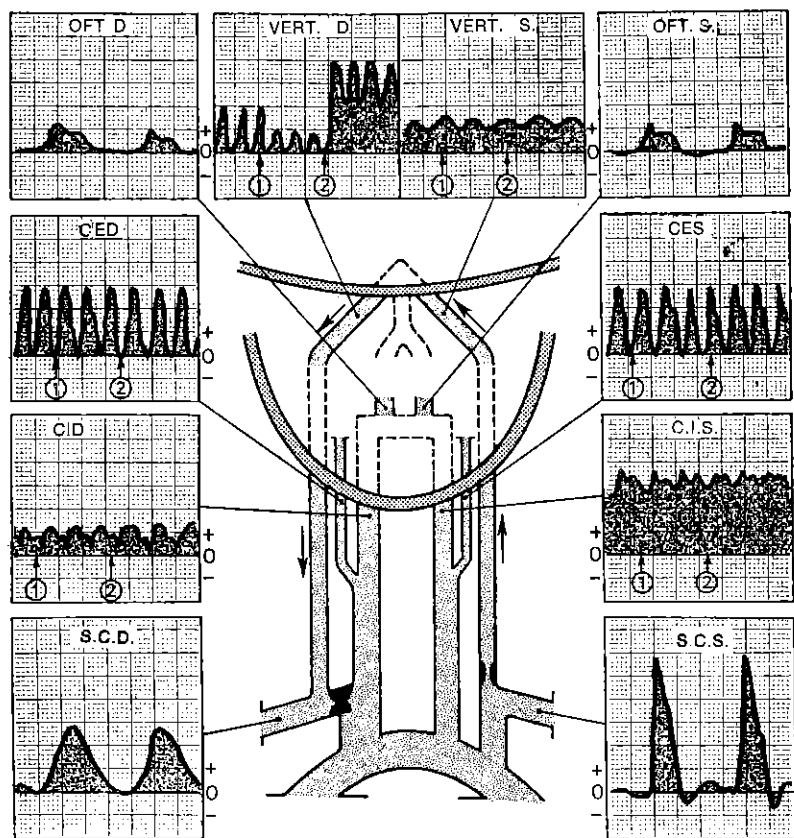


Fig. 51 bis. Furto vertebro-succlaveare destro permanente.

Con furto sanguigno encefalico importante non essendovi compensazione degli altri assi arteriosi. Stenosi serratissima della succlavia destra prevertebrale. Stenosi ostiale vertebrale sinistra.

Uomo di 62 anni. Sincopi sotto sforzo.

1: compressione omerale destra

2: decompressione

Scorrimento: 5 mm/s e 25 mm/s

1 cm = 20 cm/s.

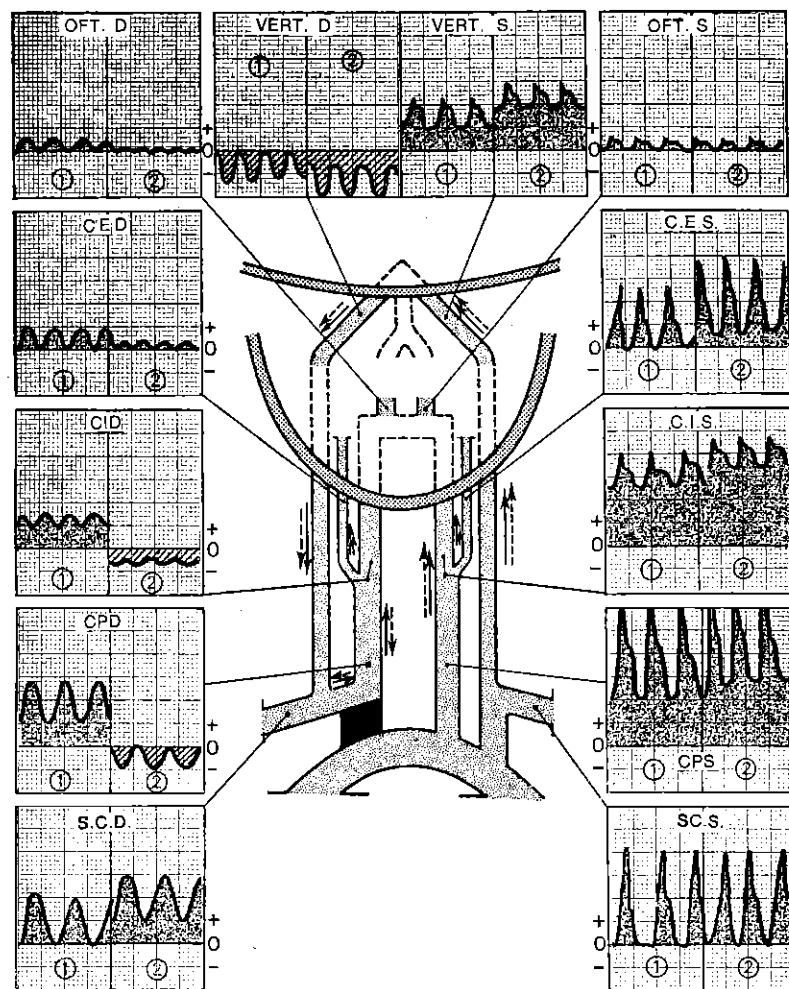


Fig. 52. Occlusione completa del tronco brachiocefalico che si interrompe all'origine della carotide primitiva e della succlavia.

Uomo di 65 anni.

1 →: prima della compressione omerale destra

2 →: dopo decompressione omerale destra.

mittente del gradiente in inversione permanente fino al ritorno alle pressioni abituali, a riposo, nella succlavia occlusa.

Un bilancio velocimetrico completo dei furti vertebrosucclaveari dovrebbe includere, durante la prova del bracciale, un'analisi della vertebrale in causa, della vertebrale controlaterale, delle due carotidi interne e delle due esterne (soprattutto delle branche occipitali del lato interessato, poiché sovente irrorano la vertebrale in causa). Inoltre dovrebbe essere integrato da un'esplorazione del circolo di Willis.

Dopo tutte queste indagini si potranno precisare: l'entità del furto, il tipo continuo o intermittente, le arterie che alimentano il flusso stornato, l'assenza o il grado di furto cerebrale.

L'esperienza del Doppler chiarisce i diversi aspetti di queste deviazioni dei flussi in rapporto alla pressione arteriosa, alla posizione ed all'esercizio muscolare, aspetti che in alcuni casi non possono essere identificati né con l'angiografia né durante gli interventi chirurgici.

X. SEMEIOLOGIA VELOCIMETRICA DELLE OCCLUSIONI DEL TRONCO ARTERIOSO BRACHIO-CEFALICO

Occlusione completa:

a) se si estende fino al tratto iniziale della carotide primitiva e della succlavia, l'analisi velocimetrica studia le due forme di occlusione con i procedimenti indicati prima.

b) se si arresta prima del tratto iniziale della succlavia e della carotide primitiva, esiste allora necessariamente una deviazione ematica sia vertebrale sinistra - vertebrale destra - succlavia destra - carotide destra, sia carotide sinistra - comunicante anteriore - carotide destra - succlavia - vertebrale.

La diagnostica è facile se si applica la metodica di compressione e decompressione omerale destra, durante la registrazione dei flussi carotideo e vertebrale di destra.

Il furto ematico della carotide destra può essere discontinuo e si manifesta con un'inversione di direzione (encefalofugo) soltanto dopo decompressione omerale destra (fig. 52).

Occlusione incompleta. Non si può, il più delle volte, diagnosticarla direttamente. Viene riconosciuta dai segni che provoca a valle e che vanno ricercati sulla carotide primitiva e la succlavia (demodulazione, turbolenza, pressione omerale abbassata in confronto al lato sinistro). È causa di decremento di velocità dei flussi della carotide primitiva e della succlavia (fig. 56).

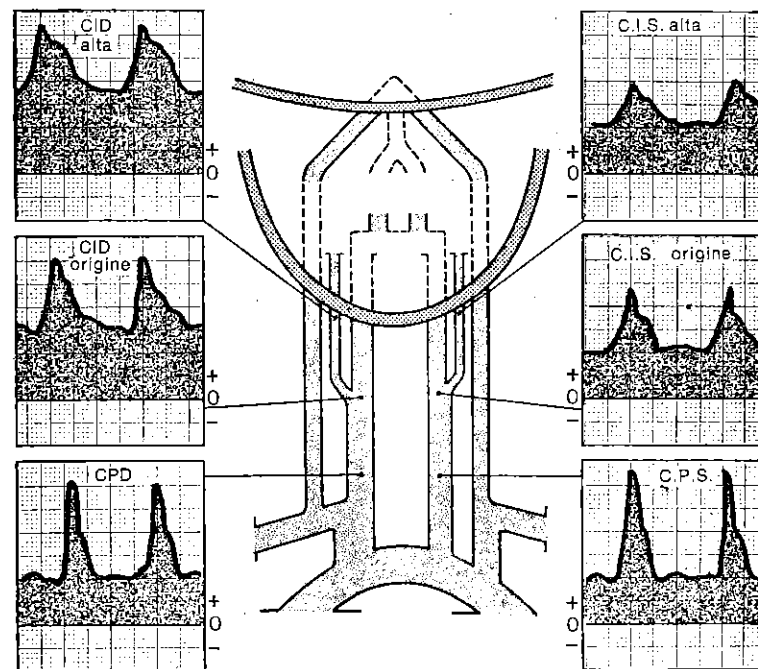


Fig. 53. Stenosi estesa o piccola carotide interna destra?

Soffio carotideo destro. Piccola carotide interna destra all'angiografia mentre il Doppler evocava una stenosi moderata estesa. Se il rapporto carotideo fosse stato utilizzato a quell'epoca, sarebbe stato R.C. = 1,6 cioè al limite superiore della norma e si sarebbe concluso nel peggiore dei casi per un sovraccarico ateromatoso esteso non stenosante. Non ritenzione sui flussi: I.P.P. = 4,5. Donna di 52 anni.

XI. DIAGNOSTICHE VELOCIMETRICHE RARE O DIFFICILI DELLE OCCLUSIONI

1) **Stenosi estese e piccole carotidi.** Le stenosi diffuse, omogenee e simmetriche delle carotidi sono eccezionali. Dovrebbero essere conosciute per essere sospettate in caso di aspetto da piccole carotidi (velocità superiore alla normale, ben modulata e grosse vertebrali a forte flusso) in soggetti che abbiano d'altra parte segni d'arteriopatia da sovraccarico (fig. 53, 54).

2) **Stenosi a diversi livelli** (fig. 56). Sarà la stenosi più serrata, in un tratto vascolare con più stenosi, ad essere meglio individuata. Il rallentamento del flusso da essa provocato può impedire

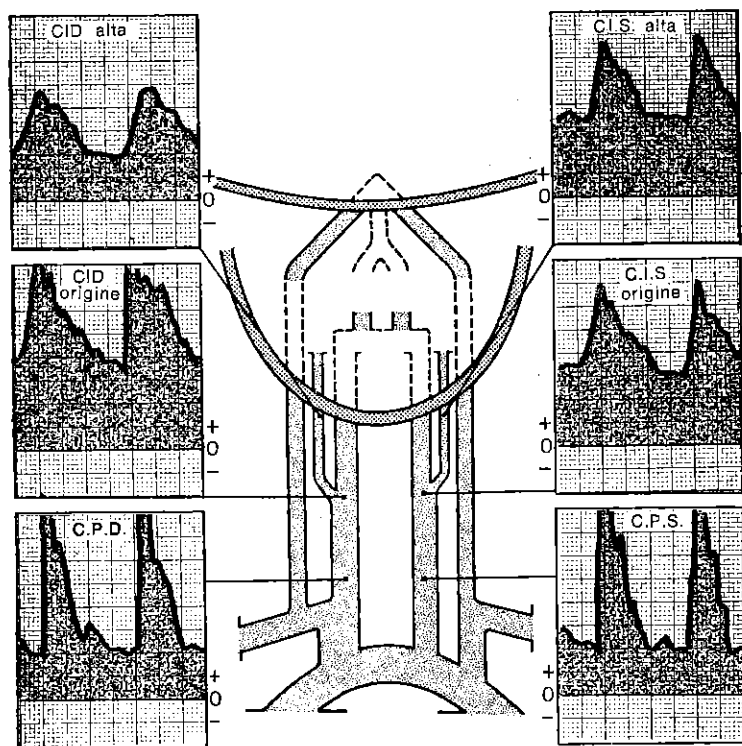


Fig. 54. *Fistola arterio-venosa?
Carotidi molto piccole?
Stenosi estesa?*

Uomo di 44 anni. Soffi cervicali. All'esame Doppler si era avanzata una doppia ipotesi: possibilità di carotidi interne e primitive molto piccole soprattutto a destra, sia fistola arterio-venosa intracranica. In effetti, l'I.P.P. è molto basso e l'R.C.: 1,5. Turbolenze scarse, dunque assenza di stenosi evidente. Tuttavia, queste ipotesi sono false, poiché, se si approfondisce l'esame ricercando la carotide interna destra il più in alto possibile, dietro il pilastro dell'amigdala, si scopre un flusso nettamente più basso. Deve dunque esistere una stenosi diffusa, regolare ma serrata della carotide primitiva destra prolungantesi parzialmente nella carotide interna. I flussi sinistri, elevati in maniera regolare dalla carotide primitiva fino alla carotide interna faringea compresa, compensano l'insufficienza destra. L'arteriografia conferma quest'ultima diagnosi e il chirurgo scopre una stenosi regolare, importante all'80%, lunga 6 centimetri, a cavallo sulla carotide primitiva e la carotide interna destra. D'altra parte, l'R.C. diviene inferiore ad 1 se lo si calcola a partire dal flusso più basso della carotide interna (qui è di 0,7, e ciò è un argomento di più a favore di una stenosi della carotide primitiva).

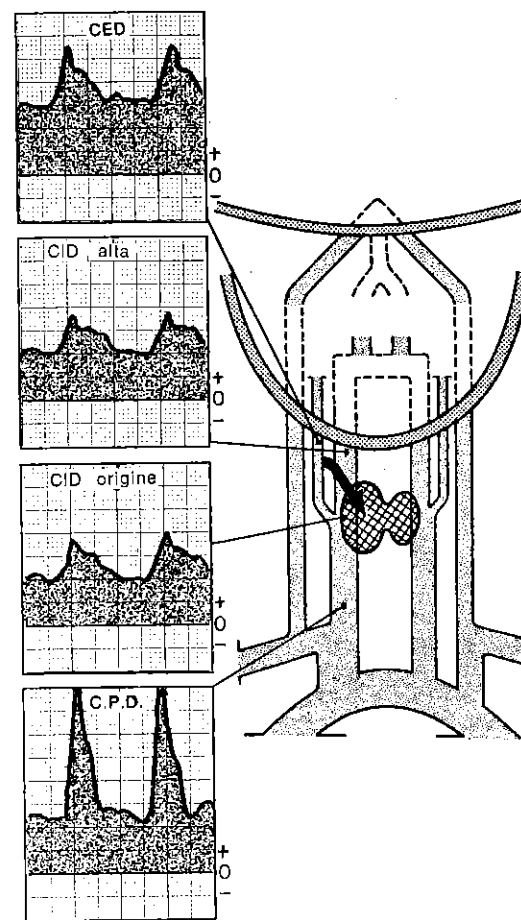
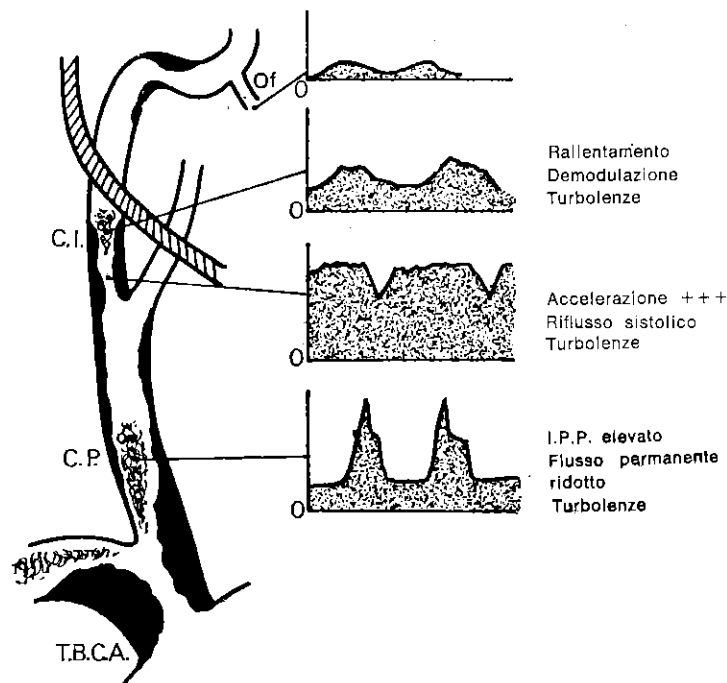
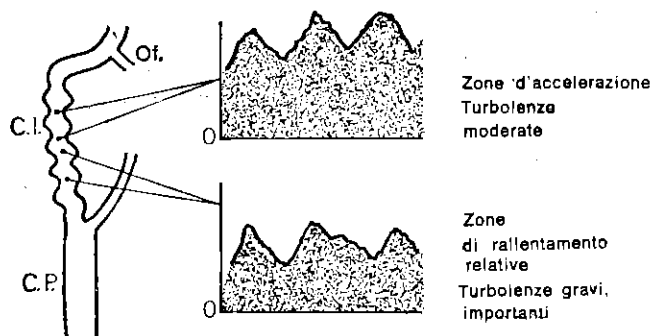


Fig. 55. *Ipertiroidismo.*

R.C. è inferiore ad 1 poiché una quota importante del flusso permanente della carotide primitiva destra è destinata alla carotide esterna che alimenta l'adenoma tossico situato nel lobo tiroideo destro. A sinistra R.C. normale.

Fig. 56. *Stenosi multiple scalari.*

Stenosi serratissima dell'origine della carotide interna dominante mascherante la stenosi meno importante del sifone. Si possono scoprire d'altra parte le stenosi moderate della carotide primitiva e del tronco brachiocefalico arterioso a monte.

Fig. 57. *Malattia fibromuscolare.*

l'individualizzazione delle alterazioni emodinamiche indotte dalle altre stenosi.

Questo fenomeno è meno evidente sui tragitti arteriosi accessibili alla sonda su cui si possono reperire piccole accelerazioni e soprattutto turbolenze, che sui tragitti che non possono essere studiati direttamente. L'esteriorizzazione di queste stenosi secondarie può essere facilitata da compressioni leggere e brevi esercitate sulle carotidi controlaterali che aumentano, momentaneamente ed istantaneamente, le velocità.

3) **Stenosi false.** Il più delle volte sono provocate dall'esaminatore quando spinga con pressione troppo forte la sonda sull'arteria. Ma anche un gavicciolo venoso che mascheri la carotide interna con il suo flusso rapido e demodulato può essere confuso con una stenosi carotidea; una parte del suo tragitto è encefalopeta a causa del gavicciolo. In questo caso bisogna ricorrere all'apnea inspiratoria profonda che diminuisce la velocità venosa e permette di rettificare la diagnosi.

4) **Inversione isolata di un'oftalmica.** Eccezionale, è legata ad un'anomalia propria dell'arteria oftalmica nel suo territorio, quando il resto dell'esame sia perfettamente normale.

5) **Malattia fibromuscolare** (fig. 57). Deve essere sospettata nella carotide interna esocranica, quando si trovino i segni di una stenosi lunga ed irregolare (accelerazioni irregolari e turbolenze), senza altri segni di arteriopatia da sovraccarico.

6) **Stenosi molto serrate e trombosi delle carotidi.** Quando una stenosi carotidea sia molto serrata, la velocità al suo livello tende a diminuire progressivamente a partire dal momento in cui i fattori di viscosità, di lunghezza e diametro siano di tale entità da aumentare le resistenze (legge di Poiseuille). Questa ipotesi del tutto teorica, che noi avevamo avanzato, è stata confermata dall'intervento chirurgico, eseguito d'urgenza per questo « allarme Doppler », ed in cui si notava la presenza di un trombo in via di formazione. *Perciò, possiamo dire che, quando in una stenosi molto serrata diminuisce la velocità, si tratta di uno stato pretrombotico, vera urgenza chirurgica, poiché l'occlusione si completa quasi sempre nelle ore successive* (fig. 41).

Su 46 casi di **pretrombosi carotidee**, confrontate con l'angiografia ed i reperti operatori, noi abbiamo catalogato i criteri Doppler che costituiscono l'urgenza chirurgica (nozioni velocimetriche di pretrombosi carotidea: Franceschi, Cormier, Lagman. Colloquio SFAMB, 1977).

Quelli indispensabili sono i tre seguenti:

- 1) I.P.P. molto elevato dal lato della stenosi.
- 2) A livello delle stenosi, velocità tali da rendere R.C. superiore

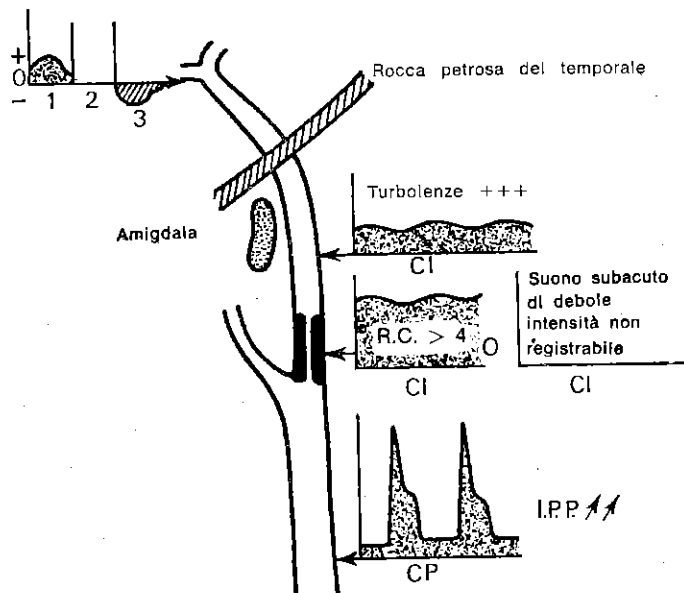


Fig. 58. Criteri di pretrombosi carotidea.

- I.P.P. \nearrow R.C. > 4: velocità demodulata e lenta a valle della stenosi con turbolenze di tonalità grave.
- La velocità ed il senso del flusso oftalmico dipendono dalle possibilità di compensazione da parte del circolo di Willis:
 - 1: Circolo di Willis molto buono
 - 2: Circolo di Willis abbastanza buono
 - 3: Circolo di Willis mediocre.

a 4 o da provocare un suono iperacuto di così debole intensità da non essere registrabile sul grafico.

3) Velocità molto debole ed amortizzata a valle della stenosi, esaminata per via endoorale se necessario, con turbolenze di tonalità molto grave, simili ad un rotolio di ciotoli.

Un quarto criterio, accessorio perché incostante ed influenzato da altre cause, è dato dalla riduzione o dall'inversione del flusso oftalmico.

Ricordiamo, comunque, che il flusso oftalmico può essere alterato di poco o addirittura normale, quando il circolo di Willis sia abbastanza pervio da permettere una buona funzionalità delle collaterali attraverso gli altri assi, e che può essere, invece, invertito per cause puramente endocraniche, il più delle volte per lesioni importanti a livello del sifone carotideo.

Segnaliamo infine che all'angiografia due di questi casi mostravano una obliterazione completa e dodici stenosi poco serrate, tutti sono stati operati d'urgenza dopo il Doppler ed in tutti all'intervento operatorio sono stati riscontrati i segni di un'imminente trombosi completa, il che confermava l'estrema importanza di questa sindrome velocimetrica.

XII. SEMEIOTICA VELOCIMETRICA DELLE OCCLUSIONI DELLE ARTERIE CEREBRALI E DELLE COMUNICANTI DEL CIRCOLO DI WILLIS

Queste difficili diagnosi possono essere formulate in maniera attendibile se si ritrovano almeno due segni indiretti all'esame velocimetrico (fig. 45).

L'occlusione della cerebrale anteriore è probabile quando non si riesca ad evidenziare la comunicante anteriore e quando i flussi carotidei del lato leso siano rallentati.

Se inoltre fosse presente anche un elemento clinico la diagnosi sarebbe quasi sicura.

Si può concludere per un'occlusione della cerebrale posteriore, se la comunicante posteriore non è pervia ed il flusso vertebrale è ridotto. La diagnostica è quasi certa se la semeiotica clinica concorda con il referto velocimetrico. Per quanto riguarda l'occlusione isolata della cerebrale media la sua diagnosi è da supporre quando tutte le comunicanti siano pervie ed il flusso sia ridotto (I.P.P. elevato).

L'assenza di pervietà di una o di più comunicanti, messa in evidenza dalle manovre già descritte, è indicativa in assenza di altri segni, sia di un'occlusione acquisita sia di un'agenesia.

XIII. SEMEIOTICA VELOCIMETRICA DELLE FISTOLE ARTERO-VELOSE CERVICO-ENCEFALICHE

Le fistole artero-venose dei vasi cervico-encefalici presentano i caratteri velocimetrici generali già studiati (fig. 17). Si può, in particolare, diagnosticarle ogni volta che si ritrovino, in una carotide primitiva o in una vertebrale, velocità molto aumentate nella loro frazione diastolica.

Per confermare la diagnosi, bisogna ricercare a valle proprio la fistola, punto di accelerazione estremo e continuo, che si riduce e si annulla dopo una compressione a monte e non si modifica o aumenta dopo compressione a valle.

Inoltre si sa che la fistola lascia passare nella vena adiacente all'arteria un flusso ritmato con la rivoluzione cardiaca e non più soltanto con la respirazione.

Quando la fistola non sia esaminabile direttamente (intracranica)

bisogna individuare le notevoli modificazioni delle velocità circolatorie nell'arteria e nella vena del collo da cui dipende.

L'I.P.P. è basso quando la fistola sia localizzata nel territorio della carotide. La velocità diastolica vertebrale è superiore a 30 cm/sec. in caso di fistola vertebrale.

La fistola localizzata a livello del sifone carotideo a valle dell'ostio oftalmico, viene diagnosticata sull'abbassamento dell'I.P.P. carotideo dal solo lato della lesione, sul flusso oftalmico ridotto o invertito e sul flusso pulsato nella vena giugulare.

Se le comunicanti del circolo di Willis sono molto permeabili, le ripercussioni si producono su tutto l'insieme degli assi cervico-encefalici.

In breve la diagnosi anatomica e funzionale esatta di una fistola può essere posta, con la velocimetria, solo se essa è localizzata nel collo.

Le fistole endocraniche non possono il più delle volte essere individuate con precisione: sono comunque sempre sospettate se la fistola causa perturbazioni emodinamiche sufficienti.

XIV. SEMEIOTICA VELOCIMETRICA DELL'ARTERIOSCLEROSI

(fig. 66)

L'arteriopatia cerebrale viene definita tramite tre criteri anatomo-patologici: sclerosi ed infiltrazioni ateromatosa delle pareti delle arterie, stenosi e/o trombosi, sclerosi arteriolocapillare.

La velocimetria Doppler analizza le conseguenze emodinamiche di queste lesioni e ne permette la diagnosi.

La sclerosi e l'infiltrazione ateromatosa delle pareti arteriose sono identificate sulla curva di velocità e sul valore dell'indice di distensibilità della carotide I.D.C. (fig. 59 e 29). Le stenosi e le trombosi sono identificate con le modalità diagnostiche già descritte. La sclerosi arteriolo-capillare è valutata sull'entità delle resistenze al flusso, cioè sul valore dell'indice di pressione-perfusione I.P.P. Ricordiamo inoltre che quando le resistenze arteriolo-capillari aumentano, il profilo delle curve velocimetriche della carotide interna si modifica parallelamente in direzione R1 - R2 - R3. L'esplorazione Doppler può dunque precisare e chiarire il tipo di arteriopatia cerebrale ed il suo grado, a seconda che le lesioni interessino soprattutto i grossi tronchi arteriosi e/o i rami arteriolocapillari. Rileva inoltre le eventuali accentuazioni focali provocate dalle stenosi e dalle trombosi. L'insieme degli indici I.P.P., I.D.C. ed R.C. autorizza uno studio comparativo valido e permette di seguire l'evoluzione della malattia (fig. 29 - 34).

Di questi tre indici è l'I.P.P. che sembra il più importante per il *dépistage* e la *prevenzione dell'arteriopatia cerebrale*, soprattutto

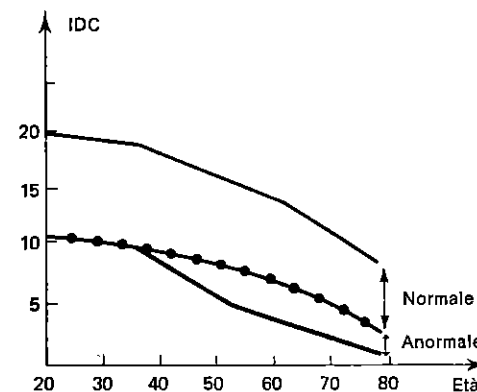


Fig. 59. La misura dell'I.D.C. su una popolazione di età differente ed indenne da occlusioni arteriose importanti mostra che quest'indice decresce lentamente con l'età, ma s'inflette sensibilmente a 40 anni, abbastanza lentamente per un primo gruppo detto normale e molto più rapidamente per un secondo detto: « arteritico ». A partire da 70 anni i due gruppi tendono a ricongiungersi.

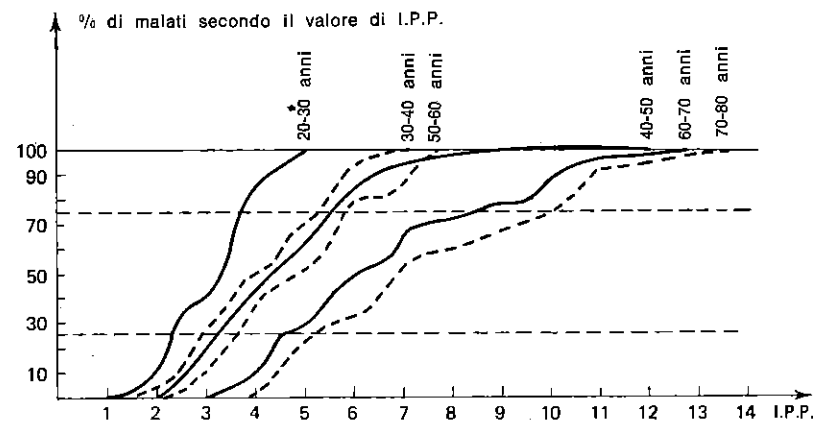


Fig. 60. Curva di ripartizione in percentuali di campioni di popolazioni secondo l'età e l'I.P.P.

Notare la debole variazione secondo l'età dell'I.P.P. per il 25% della popolazione avente un I.P.P. inferiore a 2,5 tra 20 e 30 anni e inferiore a 3,5 a 50 anni.

Viceversa, rapido e ampio aumento con l'età dell'I.P.P. Nel 25% dei soggetti il cui I.P.P. è superiore a 3,5 a 30 anni e superiore a 5 a 40 anni.

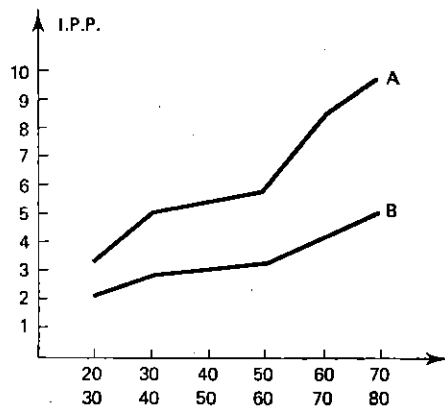


Fig. 61. Curva di densità.

A: valori medi nel 25% del campione i cui valori dell'I.P.P. sono i più elevati.
B: valori medi nel 25% del campione i cui valori dell'I.P.P. sono i più bassi.

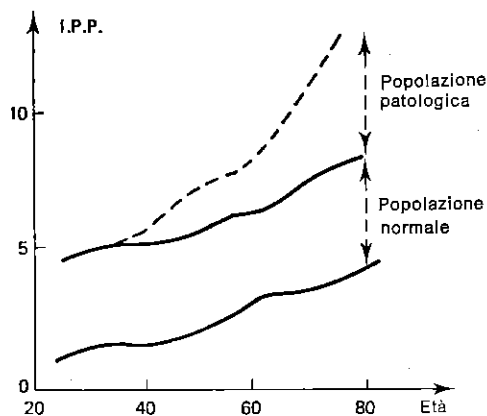


Fig. 62. Indice di pressione-perfusione in funzione dell'età.
Ripartizione normale e patologica.

perché le turbe emodinamiche precedono di qualche anno le manifestazioni cliniche (fig. 60, 61, 62).

La nostra osservazione su 300 soggetti indica che la popolazione con arteriopatía cerebrale si separa dalla popolazione normale ad iniziare dai 35-45 anni.

Questo risultato ci lascia prevedere che l'arteriopatía cerebrale potrà essere diagnosticata precocemente, prima della comparsa dei segni clinici, essendo legata a lesioni molto progredite che evolvono silenti per molti anni. Gli studi statistici ricavati dalla nostra osservazione (fig. 60-61) mostrano che il 25% dei pazienti in cui I.P.P. è < a 2,5 a 30 anni ha tutte le possibilità di conservare valori < a 5 a 70 anni.

Al contrario il 25% dei pazienti il cui I.P.P. è > a 3,5 prima dei 30 anni corre il rischio di presentare valori da 9 a 13 a partire dai 60 anni.

È opportuno notare inoltre il lieve scarto di valori nel primo gruppo e la loro ampia distribuzione nel secondo gruppo a partire dai 40 anni.

Studi comprensivi di campioni più vasti e corredati da parametri più numerosi dovrebbero permettere di distinguere alcuni sottogruppi in base all'ipertensione, alle dislipidemie, al tabagismo, alle abitudini di vita, ecc...

La necessità di una diagnostica preclinica dell'arteriopatía cerebrale si giustifica inoltre per la perdita progressiva dell'efficacia terapeutica dei farmaci vasoattivi in funzione dell'età della malattia. Aggiungiamo, inoltre, che i primi segni d'arteriopatía cerebrale nel diabetico si limitano ad un incremento progressivo ed isolato dell'I.P.P.

XV. VELOCIMETRIA CERVICO-ENCEFALICA E FARMACI VASOTROPI

(fig. 65 e 67)

Secondo la nostra esperienza la maggior parte dei farmaci vasoattivi provoca una diminuzione dell'I.P.P. L'incremento del flusso cervico-encefalico supera il 50% nelle insufficienze circolatorie recenti. L'effetto dei farmaci si riduce progressivamente con l'età della malattia, fino ad annullarsi. L'I.D.C., invece, non viene praticamente influenzato.

XVI. VELOCIMETRIA CERVICO-ENCEFALICA ED IPERTENSIONE

Lo studio di 300 pazienti di età differente mostra (fig. 63) che i flussi carotidei diminuiscono quando la pressione arteriosa minima sistemica aumenta, il fenomeno è aggravato dall'età. L'indice I.P.P. che si calcola, come ricordiamo, dal rapporto:

$$\frac{\text{Velocità diastolica carotidea (cm/s)} + 1}{\text{Pressione arteriosa minima (mmHg)}}$$

permette di valutare la partecipazione rispettiva dell'ipertensione e della sclerosi e/o della vasocostrizione arteriolocapillare nell'insufficienza circolatoria encefalica (fig. 64).

L'analisi dei suoi risultati conferma che l'ipertensione si accompagna il più delle volte ad una diminuzione dei flussi, sia che l'aumento delle resistenze causi l'ipertensione, sia che l'ipertensione provochi resistenze riflesse, sia che i due fenomeni siano associati. Inoltre lo studio Doppler dell'evoluzione della malattia ipertensiva mostra che i flussi cerebrali migliorano sia che si tratti il paziente con vasodilatatori sia con antiipertensivi (fig. 65).

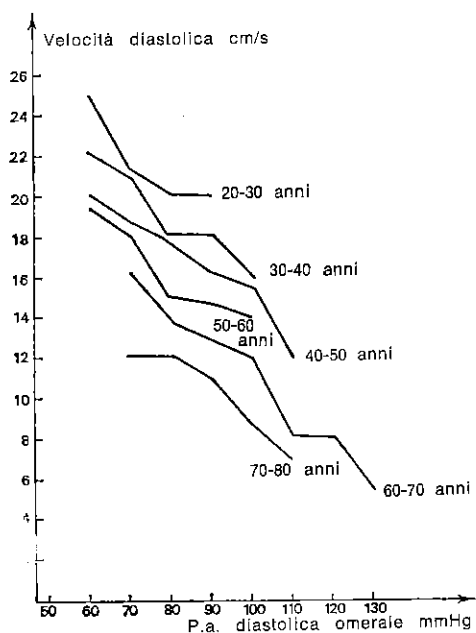


Fig. 63. Velocità diastolica media carotidea secondo l'età e la pressione diastolica sistemica.

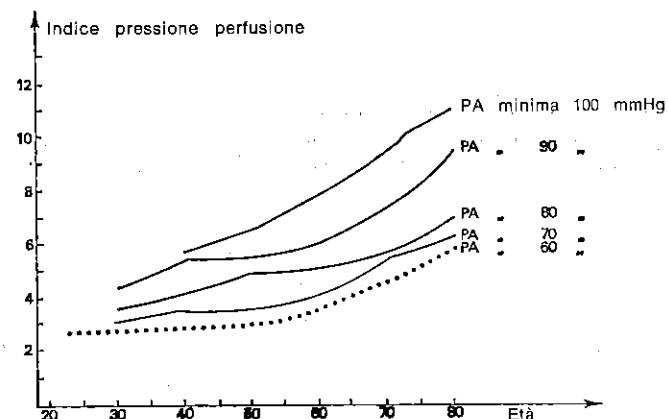


Fig. 64. Indice di pressione-perfusione in funzione dell'età e della pressione diastolica.

L'osservazione di tutti questi fatti senza dubbio ci convince sulla causalità degli accessi ipertensivi nella patogenesi degli accidenti neurologici.

Si può dunque, attualmente, considerare l'I.P.P. un valido riferimento diagnostico per la correzione terapeutica delle ipertensioni verso valori di minima tali da permettere una buona perfusione cerebrale.

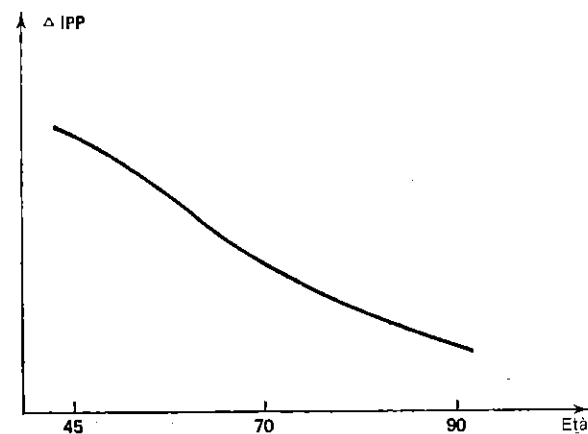


Fig. 65. Variazione dell'indice di pressione-perfusione in funzione dell'età nei soggetti sottoposti a trattamento con vasodilatatori. Δ I.P.P.: Indice di pressione-perfusione dopo trattamento con vasodilatatori. — I.P.P.: prima del trattamento.

XVII. VELOCIMETRIA CERVICO-ENCEFALICA ED IPOTENSIONE

(fig. 68)

Le ipotensioni legate a resistenze arteriolocapillari basse si accompagnano al Doppler a velocità, dunque a flussi, elevati.

Queste ipotensioni presentano solo raramente minime inferiori a

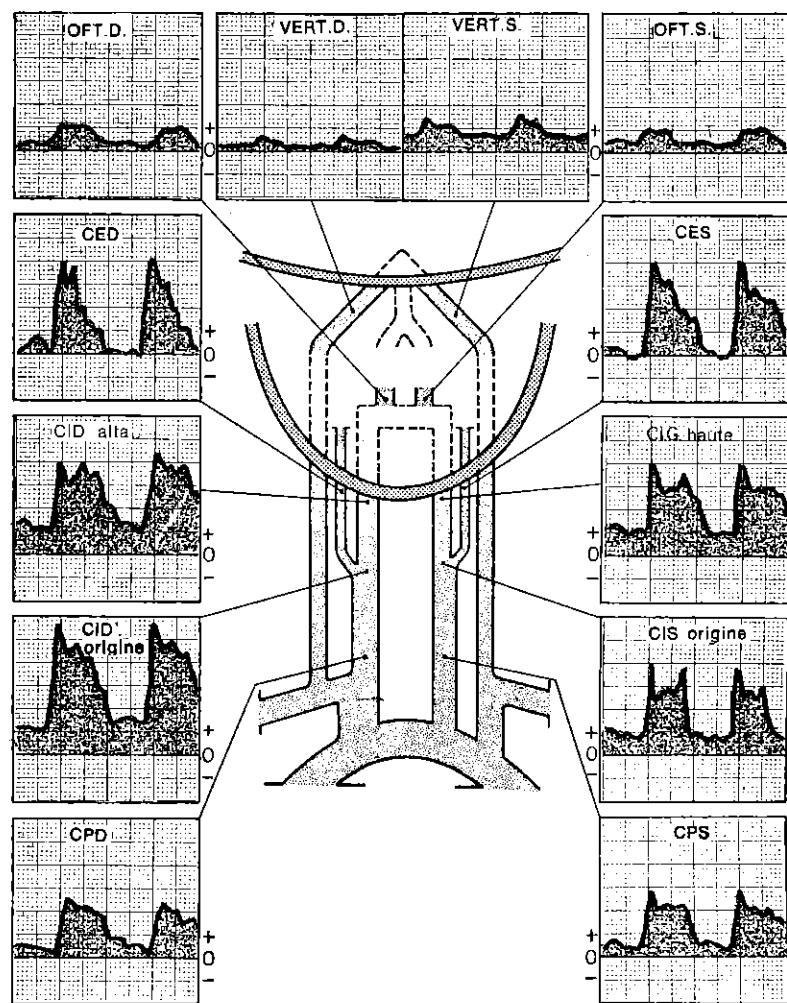


Fig. 66. Arteriosclerosi cerebrale maggiore, I.D.C. debole e I.P.P. molto elevato. Donna di 87 anni.

50 mmHg. Solo le ipotensioni di origine cardiaca si accompagnano ad una diminuzione dei flussi.

Nelle ipotensioni ortostatiche, lo studio delle velocità carotidee mostra una loro diminuzione transitoria al passaggio brusco dalla clinostasi all'ortostasi.

Questa caduta della velocità è sempre superiore alla caduta fisiologica transitoria che è del 50%. Dopo questa fase transitoria nei casi di ipotensione ortostatica, le velocità carotidee rimangono come di norma, inferiori al 30% di quelle in clinostasi.

È da notare che i decrementi transitori dei flussi carotidei provocati dall'ortostasi non sempre si accompagnano ad una simultanea caduta della pressione omerale.

In effetti queste turbe sono dovute ad un ritardo della regolazione delle resistenze arteriolocapillari, che, com'è noto, compensano

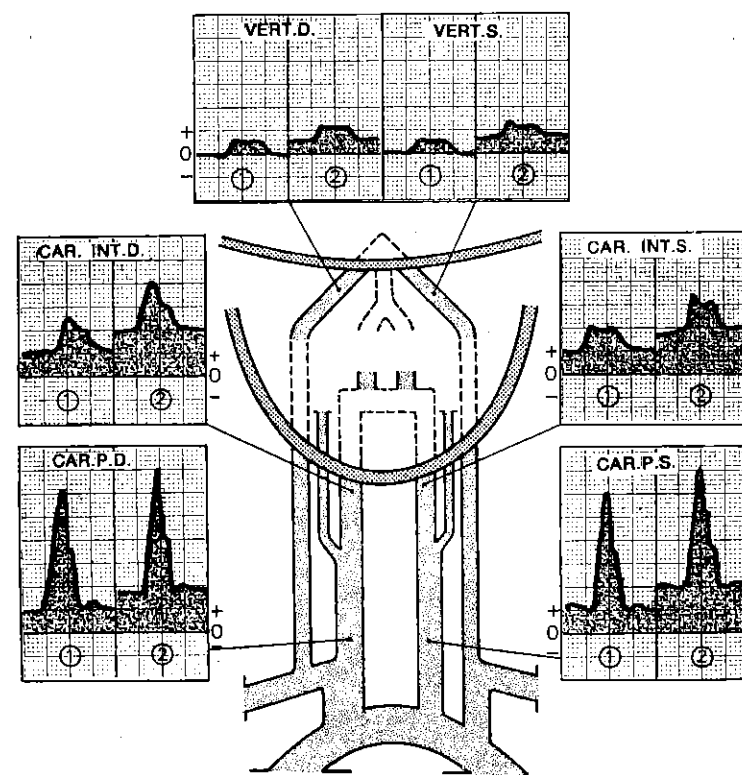


Fig. 67. Ipertensione arteriosa.

Uomo di 45 anni.

1: Prima dei vasodilatatori

2: Dopo vasodilatatori

le differenze considerevoli della pressione idrostatica esistente tra il clinostatismo e l'ortostatismo.

La pressione omerale può in certi casi correggersi normalmente, anche quando le resistenze in altri settori subiscano un ritardo di regolazione.

Queste turbe emodinamiche vengono riscontrate il più delle volte nei soggetti giovani con resistenze periferiche basse, con pressione minima debole e flussi elevati.

Le fughe di sangue dal settore encefalico verso i settori declivi sono molto importanti e richiedono un grosso sforzo di regolazione vasomotoria, qualche volta anche prolungato.

L'esame Doppler delle velocità carotidiche nelle turbe ortostatiche (stordimento, vertigini soggettive, ecc.) è dunque molto utile.

Il più delle volte evidenzia allora un'insufficienza circolatoria encefalica breve; se l'esame è normale, esclude una eziologia vascolare.

Questi fenomeni di insufficienza acuta e transitoria possono essere pericolosi in un paziente portatore di una lesione stenotante severa delle arterie cervico-encefaliche.

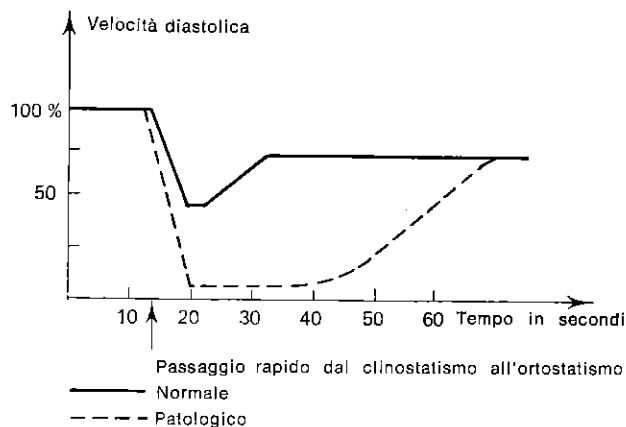


Fig. 68. Variazioni normali e patologiche delle velocità carotidiche durante il passaggio dalla posizione coricata alla posizione in piedi.

XVIII. VELOCIMETRIA E CEFALIE

Oltre i casi in cui lo studio dei flussi cervico-encefalici attribuisce la patogenesi delle cefalee alla presenza di occlusioni arteriose, sono due le altre possibilità che dovrebbero essere analizzate al Doppler. La prima è l'edema cerebrale, qualunque ne

In questo caso la sola manifestazione velocimetrica è costituita da un I.P.P. elevato che è segno di resistenze elevate e flusso diminuito.

La seconda è costituita dall'*emicrania*. Nei periodi intervallari delle crisi le sole anomalie sono rappresentate da una tendenza alle resistenze basse (I.P.P. basso). Durante le crisi, le fasi di vaso-costrizione e vasodilatazione possono manifestarsi con variazioni corrispondenti delle velocità nei territori interessati.

XIX. VELOCIMETRIA E MORTE CEREBRALE

Il Doppler può facilmente diagnosticare l'arresto circolatorio encefalico ed aiutare a risolvere i problemi che pongono i coma « dépassés ».

XX. VELOCIMETRIA E VERTIGINI

Il più delle volte la semeiologia clinica attribuisce ad un'insufficienza vertebro-basilare le vertigini in soggetti di più di 55 anni. In questi pazienti l'esame Doppler mette in evidenza raramente segni d'occlusione vertebrale, ma piuttosto segni di arteriopatia diffusa senza lesioni stenotanti o, ancora, occlusioni localizzate nei territori delle carotidi.

Al contrario è più frequente riscontrare al Doppler turbe circolatorie vertebrali prive di manifestazioni cliniche.

Infine è possibile che sintomi clinici di insufficienza vertebro-basilare si accompagnino paradossalmente a flussi vertebrali molto elevati.

Questa dissociazione tra la clinica ed il Doppler induce ad eseguire una diagnostica velocimetrica quando si sospetti un'insufficienza vertebro-basilare qualunque sia la sintomatologia clinica. Le vertigini da ortostasi e da furto della succlavia sono state già trattate.

XXI. VELOCIMETRIA E MALATTIA DI HORTON

Il Doppler può mettere in evidenza in questa affezione una trombosi isolata delle arterie temporali costituendo allora un elemento diagnostico.

D'altra parte l'esame dovrebbe essere generalizzato all'eventuale identificazione di lesioni arteriose occlusive ubiquitarie.

XXII. VELOCIMETRIA E SOFFI CERVICALI

I soffi cervicali limitati ad un asse corrispondono generalmente ad una stenosi serrata, molto turbolenta al Doppler. I soffi distribuiti

sulla totalità degli assi sono il più delle volte dovuti ad un soffio aortico trasmesso, più raramente a stenosi multiple. Qualche volta sono più semplicemente provocati da arterie rigide, ma pervie ed attraversate da un grande flusso.

I soffi di natura venosa sono facilmente distinguibili da quelli arteriosi all'esame Doppler, perché sono mal ritmati e soprattutto diminuiscono durante l'inspirazione bloccata.

I soffi cervicali percepiti dal malato e non rilevabili con lo stetoscopio sono il più delle volte riconosciuti al Doppler come l'effetto di grandi velocità in arterie di calibro modesto, quali le vertebrali. Molto spesso nelle stenosi cervicali non si evidenziano soffi per cui il loro riscontro costituisce un occasionale reperto di un Doppler sistematico (si tratta soprattutto di stenosi poco serrate o estremamente serrate).

XXIII. VELOCIMETRIA ED IPERTIROIDISMO

L'ipertiroidismo provoca un aumento del flusso nell'insieme del sistema arterioso, ma soprattutto nelle carotidi esterne, addirittura fino a far diminuire l'R.C. al di sotto di 1 (fig. 55).

L'evoluzione delle velocità nella carotide esterna e dell'R.C. è un buon metodo di sorveglianza della malattia.

XXIV. DOPPLER E CHIRURGIA DELLE ARTERIE CERVICO-ENCEFALICHE

(fig. 69-70)

Due ragioni essenziali depongono a favore dell'esplorazione con il Doppler nella chirurgia delle arterie del collo.

La prima è rappresentata dall'attendibilità e dalla innocuità di un esame che permette di individuare facilmente un grande numero di stenosi carotidee, che passerebbero misconosciute sia perché la clinica non orienta verso una patologia carotidea, sia perché l'età o lo stato di defedamento del paziente non permettono l'esecuzione dell'arteriografia. La seconda è rappresentata dalla possibilità di esplorare il circolo di Willis e, tramite questo, di esaminare i circoli supplementari e le possibili compensazioni, dati non sempre ricavabili dall'angiografia.

Per queste ragioni il Doppler migliora le indicazioni operatorie. Notoriamente il chirurgo può prevedere i rischi del « clampage » intraoperatorio della carotide, ad esempio basandosi sulla pervietà della comunicante anteriore. Può inoltre, prima dell'intervento, valutare la pervietà del sifone carotideo, a valle di una

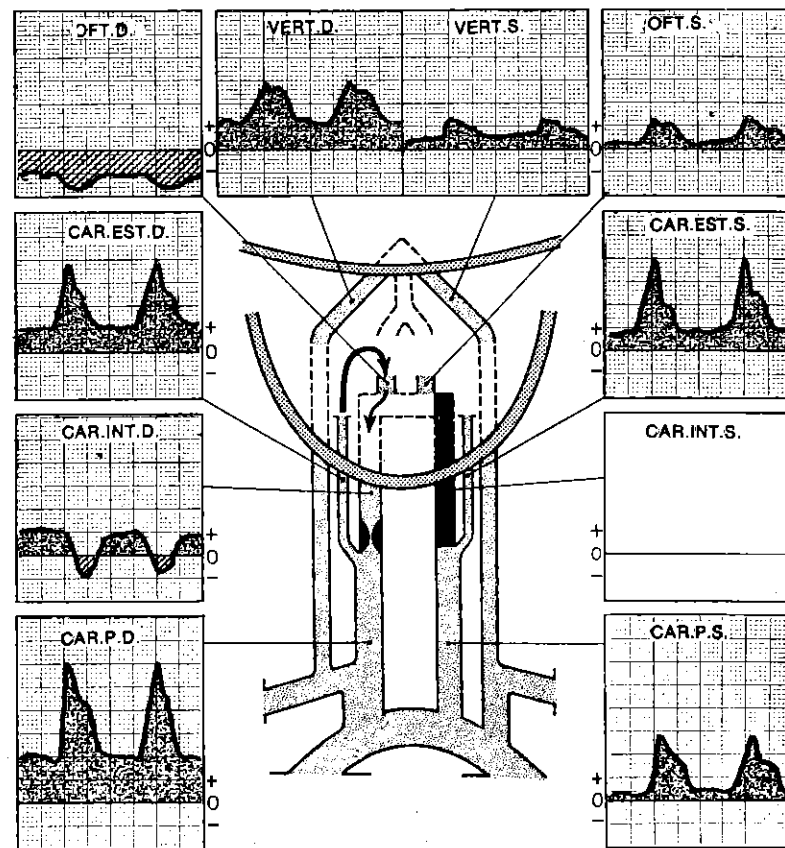


Fig. 69. Trombosi della carotide interna sinistra. Stenosi della carotide interna destra.

Uomo di 64 anni.

trombosi recente (quindi chirurgica) della carotide interna. Il controllo Doppler postchirurgico valuta senza danneggiare la pervietà degli assi disostruiti o innestati.

1) Esame Doppler e chirurgia delle arterie del collo.

Prima dell'intervento, l'esame deve essere completo e deve, soprattutto, precisare la funzionalità del circolo di Willis e misurare le velocità delle carotidi faringee.

Infatti subito dopo l'intervento l'edema e l'ematoma a livello della cervicotomia rendono spesso difficile una analisi Doppler precisa al collo.

Lo studio comparativo dei flussi dell'oftalmica, della carotide faringea, delle arterie facciali e temporale e degli assi controlaterali eseguito prima e dopo l'intervento permette di diagnosticare in tutti i casi l'instaurarsi di una trombosi.

2) Esame Doppler dopo intervento sulla carotide esocranica.

I risultati devono essere comparati a quelli preoperatori, come descritti sopra.

Infatti nelle ore e nella settimana successiva all'intervento, l'ematoma, l'edema, la flogosi ed il dolore a livello della cervicotomia rendono difficile l'esplorazione diretta con la sonda.

L'esame è dunque possibile a distanza e deve rispondere ai seguenti quesiti essenziali:

a) Prima domanda: gli assi operati sono permeabili?

— Sì, se il flusso oftalmico è positivo (nella direzione fisiologica) e diminuito o abolito durante la palpazione della carotide. Se il flusso oftalmico è nullo o difficile da apprezzare, la risposta resta positiva quando il flusso carotideo sia percepito dalla sonda endorale.

— No, se le due ricerche precedenti siano negative.

b) Seconda domanda: se la carotide esocranica è stata colpita da trombosi nel periodo postoperatorio, il sifone a valle è ancora pervio e la comunicante anteriore ancora funzionante?

— Sì, se una pressione leggera sulla carotide opposta riduce un flusso positivo o promuove un'inversione della direzione del flusso dell'oftalmica del lato colpito.

La comunicante anteriore non è pervia se questa manovra è negativa; il sifone può ancora essere libero, se il flusso oftalmico è invertito a forte flusso.

— No, se il flusso oftalmico è nullo e non modificabile dalle pressioni della carotide opposta, né da quella delle branche della carotide esterna omolaterale.

c) Terza domanda: se la carotide operata è permeabile, l'intervento ha migliorato i flussi?

— Sì, se l'aumento delle velocità endorali è sensibile, o se un flusso oftalmico preoperatoriamente basso o invertito è attualmente ampio e positivo; se il flusso compensatorio della carotide controlaterale o delle vertebrali è diminuito.

Nella revisione dei risultati ottenuti al Doppler bisogna prendere in considerazione alcune cause d'errore, ad esempio è opportuno sapere che un miglioramento del flusso oftalmico può anche essere provocato da una flogosi nel territorio della sua branca nasale o da un'occlusione postoperatoria della carotide esterna. Per cui ricordiamo che in parte l'aumento del flusso della carotide primitiva deve essere attribuito ad un elevato incremento del flusso

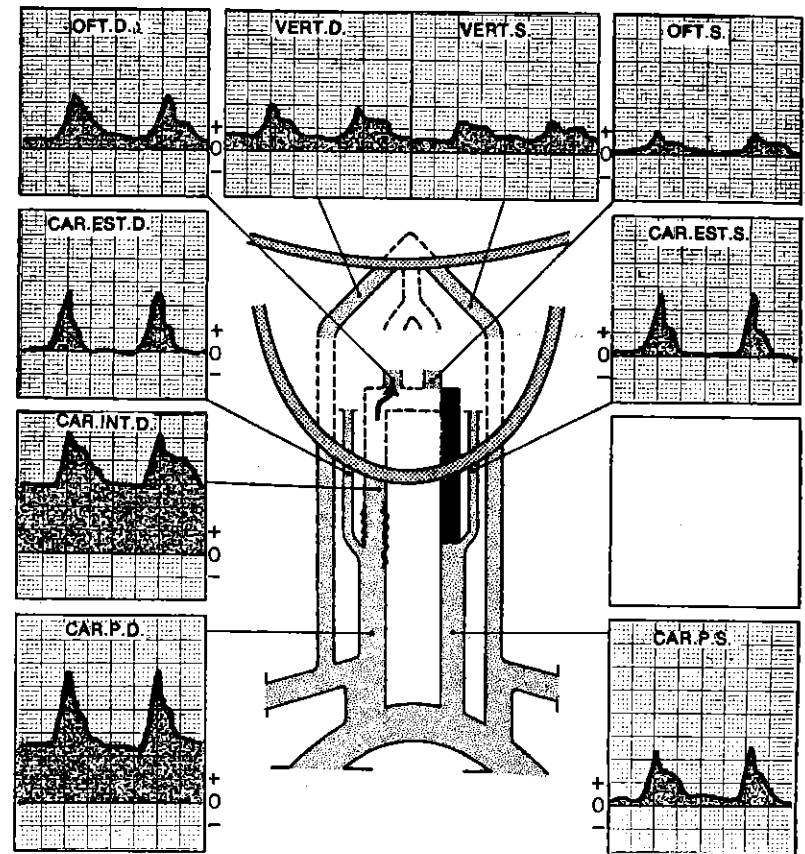


Fig. 70. Trapianto venoso della carotide interna destra. Doppler postoperatorio. Uomo di 64 anni.

La qualità del circolo di Willis permise il clampage destro malgrado la trombosi carotide sinistra. Notare il ritorno di buone pressioni nel sifone.

della carotide esterna provocato dalla flogosi legata alla cicatrizzazione della cervicotomia.

Questa analisi peri-operatoria dei flussi va applicata ai risultati degli interventi sulle vertebrali, le succlavie e le carotidi primitive.

3) Esame Doppler ed anastomosi temporo-silviana.

Il progresso della chirurgia temporo-silviana ha posto in primo piano il Doppler.

In base alla nostra esperienza il Doppler, per le sue eccezionali possibilità di esplorazione dinamica del circolo di Willis con il

metodo già descritto, apporta dati molto importanti sull'opportunità emodinamica della realizzazione di queste rivascolarizzazioni eso-endo-craniche. L'indicazione è sicuramente opportuna se le compensazioni naturali non possono agire sufficientemente per un cattivo circolo di Willis. L'indicazione emodinamica appare meno giustificata se il circolo di Willis presenta una buona pervietà e permette una compensazione sufficiente tramite i tre assi rimasti indenni.

La valutazione della pervietà e della funzionalità emodinamica di un'anastomosi già realizzata non dovrebbe limitarsi alla registrazione dell'arteria temporale tanto davanti al trago che sull'orlo del foro fatto dal trapano.

Infatti questa arteria può ancora essere sede di un flusso accettabile, anche importante, con flusso diastolico, se una (o più) delle sue branche continua ad irrorare un cuoio capelluto spesso ancora infiammato e che dunque accelera il flusso temporale.

Noi preferiamo posare la sonda direttamente sul cuoio capelluto, al di sopra del foro del trapano, registrando dunque direttamente le arterie cerebrali, per l'assenza della lamina ossea.

Nel corso di questa registrazione, noi esercitiamo una compressione per circa 2-3 secondi sull'arteria temporale a livello della fossa temporale. L'entità del rallentamento della registrazione è in rapporto al contributo che l'arteria temporale dislocata apporta al letto cerebrale, registrato attraverso il cuoio capelluto.

L'assenza di modificazione può essere segno sia di una inefficacia emodinamica dell'anastomosi quanto di un'errata individualizzazione della branca temporale da comprimere.

In questi casi per maggior sicurezza è opportuno completare l'indagine premendo per 2-3 secondi la carotide primitiva omolaterale. Se anche quest'ultima prova risulta negativa si potrà concludere con certezza per il cattivo esito dell'anastomosi.

In questa ipotesi può essere allora praticata una controprova supplementare.

Se la compressione, anche se breve e prudente, della carotide primitiva controlaterale abbassa notevolmente il flusso esaminato in prossimità del foro del trapano, si può dire allora che da una parte l'anastomosi non è funzionante e che dall'altra la vascolarizzazione del distretto cerebrale dal lato trapanato è possibile attraverso la carotide controlaterale tramite il circolo di Willis.

Se quest'ultima prova è anch'essa senza effetto, se ne deduce che la compensazione è assicurata dal sistema vertebrobasilare tramite il circolo di Willis.

XXV. REFERTO TIPO DI UN ESAME CERVICO-ENCEFALICO CON VELOCIMETRIA DOPPLER

Il referto Doppler deve dettagliare i diversi dati emodinamici indispensabili, ma anche fornire alcune informazioni che possono considerarsi di tipo angiografico.

Necessita di una tecnica paziente, coerente e di una buona esperienza di confronti radiologici ed operatori. Deve essere descritto con un linguaggio chiaro per il clinico ed evitare i termini tecnici propri della metodica Doppler.

Esempio del rendiconto

(fig. 71)

Sig. X 63 anni. Eclissi cerebrale.

Pressione omerale 180/85 da ambedue i lati.

A destra: asse carotideo libero fino ed oltre l'origine dell'oftalmica, con sovraccarico moderato e regolare dei primi centimetri della carotide interna, senza influenza sui flussi (R.C. = 1,8).

— *Asse vertebrale ristretto a livello dell'ostio* senza riduzione funzionale. Flusso a valle che aumenta soddisfacentemente in corso di palpazione carotidea.

— *Asse della succlavia lievemente stenotato*, senza incidenza sulle pressioni di perfusione del braccio che sono simmetriche.

A sinistra: asse carotideo ristretto di circa 2/3 sui due primi centimetri della carotide interna senza ripercussioni funzionali sui flussi a monte ed a valle. Numerose turbolenze segno della presenza nella zona stenotica di notevoli placche ateromatose irregolari (R.C. = 2,6).

— Asse vertebrale con flusso debole, più di tipo ipoplastico che stenotico.

— Asse succlaveare pervio e poco sovraccaricato.

Le resistenze circolatorie encefaliche sono normali per l'età: I.P.P. 5,2. I flussi encefalici sembrerebbero normali.

Scarsissima distensibilità: I.D. = 3.

Le tre comunicanti sono pervie, ma la comunicante anteriore è meno efficiente delle posteriori.

In conclusione: arteriopatia cerebrale predominante sui grandi assi con sovraccarico ateromatoso grave, causa di una stenosi abbastanza serrata ed irregolare dell'origine della carotide interna sinistra, che non provoca alterazione dei flussi. Stenosi dell'ostio vertebrale destro senza decremento del flusso.

Al contrario, se pur le resistenze arteriolocapillari cerebrali sono soddisfacenti in rapporto all'età ed i flussi globalmente buoni, bisogna indagare sull'eventuale assunzione di farmaci vasotropici da parte del malato.

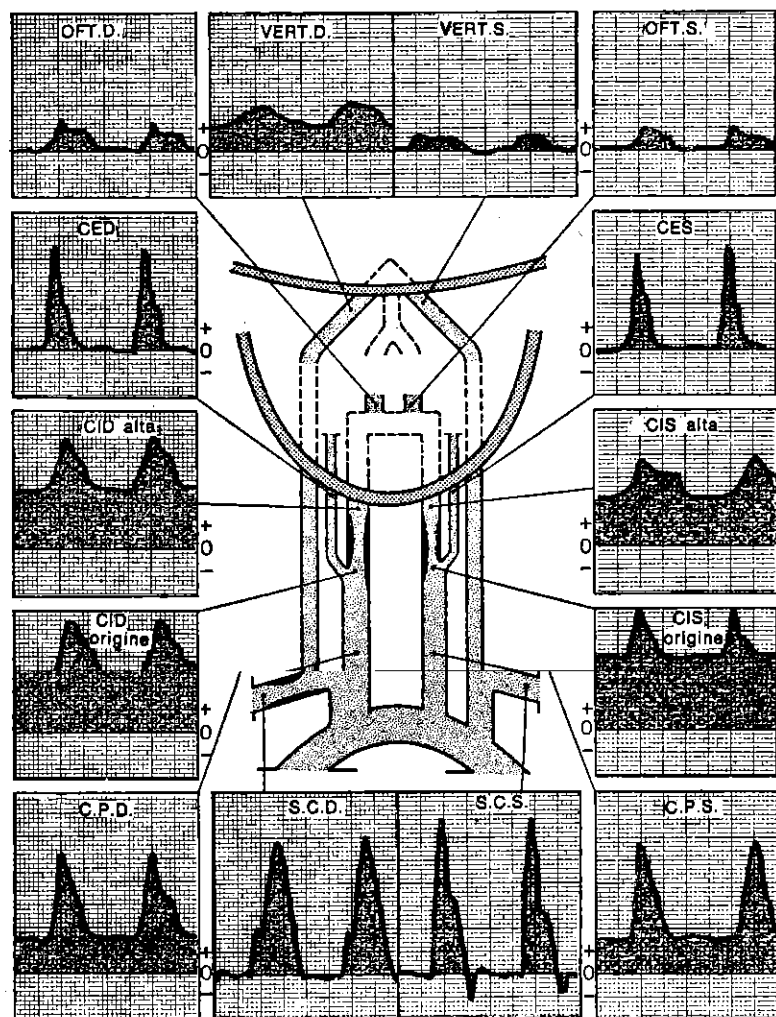


Fig. 71. Referto tipico del Doppler dei tronchi sopraortici.

XXVI. ATTENDIBILITÀ DEL DOPPLER CERVICO-ENCEFALICO, CONFRONTI CON I REPERTI ANGIOGRAFICI ED ANATOMICI OPERATORI

La nostra casistica si basa su più di 12.000 esami Doppler, 2000 confronti angiografici e 800 controlli intraoperatori. Essa ci permette di sostenere che un esame Doppler ben praticato e ben interpretato è di un'eccellente attendibilità.

Le trombosi carotidiche sono individuate nel 100% dei casi; le stenosi molto serrate (di più del 90%) nel 100% dei casi; le stenosi serrate (tra il 70 ed il 90%) nel 98% dei casi; le stenosi modeste (tra il 50 ed il 75%) nel 90% dei casi; i flussi carotidici normali nel 90% dei casi.

Le interpretazioni meno precise concernono dunque le stenosi poco serrate e le carotidi normali.

L'errore trova la sua spiegazione, nella maggior parte dei casi, nella piccola differenza (tanto al Doppler che all'angiografia) tra queste due classi cliniche; le discordanze sono calcolate nella stessa misura sia per il Doppler che per l'angiografia. Per fortuna queste stenosi lievi non sono da trattare chirurgicamente e possono praticamente essere assimilabili a carotidi normali.

addirittura una diagnosi posta dal Doppler e poi contraddetta dall'angiografia si rivela esatta ad un successivo controllo angiografico o intraoperatorio.

Queste discordanze anche molto lievi avrebbero potuto senza dubbio essere ancora ridotte.

Per questo la tecnica e l'analisi Doppler dovrebbero essere eseguite in maniera ineccepibile e l'angiografia dovrebbe essere di buona qualità, cioè con l'esecuzione di almeno due proiezioni per asse vascolare.

Le trombosi vertebrali sono individuate nell'85% dei casi tramite il Doppler. Al contrario può capitare che vertebrali non iniettate all'angiografia risultino pervie al Doppler ed all'intervento.

Le stenosi vertebrali sono identificabili al Doppler solo nel 75% dei casi e, specialmente se non sono molto serrate, facilmente sfuggono all'esame Doppler.

Le percentuali di diagnosi migliorano quanto più serrata è la stenosi.

I flussi vertebrali normali sono riconosciuti nell'85% dei casi.

Il 15% dei falsi positivi è provocato spesso dalla irregolarità del tragitto delle vertebrali.

Anche i risultati angiografici sono tecnicamente criticabili e non permettono di concludere con certezza per l'assenza di stenosi vertebrale.

Circa i furti vertebro-succlaveari per la nostra esperienza possia-

mo affermare che il Doppler li riconosce sempre con esattezza, meglio dell'angiografia ed in una proporzione del 120%. Infatti nel 20% dei casi, l'angiografia non dà buoni risultati per la labilità di certi segni ed in particolare per le modificazioni di posizione e di pressione inerenti alla tecnica angiografica e che interferiscono sui risultati.

Per quanto riguarda le succlavie, le trombosi vengono riconosciute nel 100% dei casi; le stenosi molto serrate nel 100% dei casi; le stenosi serrate nel 95% dei casi; le stenosi moderate nell'80% dei casi.

XXVII. RUOLO DEL DOPPLER NELLA DIAGNOSTICA DELLE ALTERAZIONI DELLA CIRCOLAZIONE CERVICO-ENCEFALICA

L'esame arterioso cervicoencefalico al Doppler è diventato in questi ultimi anni complemento indispensabile della clinica neurovascolare. In pratica tutte le alterazioni della circolazione cervicoencefalica si manifestano con una o più modificazioni di velocità. Comunque il Doppler è innanzitutto un esame di *dépistage* ed orientamento diagnostico.

In questa prospettiva ricordiamo il suo interesse nella diagnostica precoce, preclinica, dell'arteriopatia cerebrale, nella sorveglianza oggettiva delle terapie vasoattive, nel chiarimento dei soffi cervicali, nella diagnosi d'urgenza degli accidenti vascolari cerebrali (da cui si possono ricavare le indicazioni per interventi chirurgici che riescono a salvare la situazione).

Inoltre il Doppler permette il controllo del circolo cervicoencefalico nei soggetti ad alto rischio, prima dell'anestesia o di qualsiasi procedimento chirurgico. Migliora le indicazioni operatorie nella patologia delle arterie del collo e permette il controllo e la sorveglianza post-operatoria. Ci sembra che il Doppler eviti spesso di ricorrere alla arteriografia del collo, quando la velocimetria sia normale, o quando riveli lesioni non aggredibili dal chirurgo.

Ancora più interessante è il fatto che il Doppler mette in evidenza lesioni chirurgiche dei vasi del collo che la clinica non è riuscita a rivelare, compresi i casi di pazienti il cui stato è molto grave.

XXVIII. ESPLORAZIONE DELLE VENE DEL COLLO

È opportuno reperire le vene del collo per differenziarle dalle arterie. Il loro rumore di « vento » ininterrotto, appena modulato dal ritmo cardiaco, le caratterizza senza ombra di dubbio. Le modificazioni patologiche dei loro flussi sono causate essenzialmente dalla patologia della tricuspide che noi non tratteremo.

4

ESPLORAZIONE ARTERIOSA DEGLI ARTI

ARTI SUPERIORI

L'esame delle arterie succlavie è già stato descritto con l'esplorazione cervicoencefalica.

La trattazione quindi concerne soltanto gli assi vascolari a valle.

I. METODI

Abituale registrazione di scorrimento a 25 mm/sec.

Ampiezza 1 cm = 20 cm/sec.

Possono essere utilizzate due posizioni del paziente. Può stare disteso o, come noi preferiamo, seduto di fronte al medico.

Durante l'esplorazione delle arterie ascellari ed omerali, così come per il rilievo delle pressioni, il paziente poggia le mani sulle spalle del medico. Il decorso dell'ascellare è seguito dietro il muscolo pettorale e poi nel cavo ascellare. L'omeroale è reperita nella faccia interna del braccio, dal cavo ascellare alla piega del gomito. La radiale e la cubitale sono esaminate nel loro percorso dalla piega del gomito al polso sulle zone esterna ed interna della faccia anteriore dell'avambraccio. Si completa l'indagine con l'esame dell'arcata palmare e le collaterali delle dita.

Al contrario delle arterie cervicoencefaliche, i tragitti delle arterie degli arti superiori sono direttamente esaminabili dal Doppler (fig. 73 B e fig. 72). E per concludere possono essere molto vantaggiosamente registrati anche i flussi dei polpastrelli.

II. PROVE FUNZIONALI

Sono fondamentali per indagare le piccole lesioni e le turbe del tutto funzionali.

1) **Iperemia provocata.** Si registrano i flussi prima e dopo aver serrato strettamente il polso. L'applicazione d'un laccio omerale sensibilizza la prova (fig. 10).

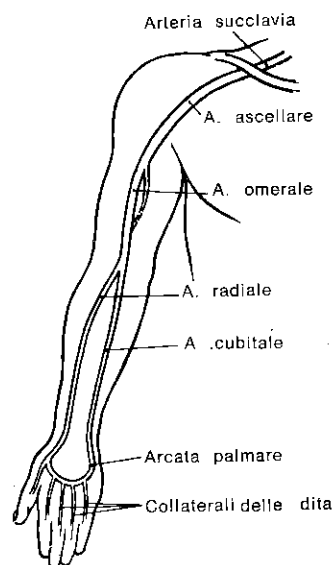


Fig. 72. Topografia « Doppler » delle arterie dell'arto superiore.

2) **Manovre di Call e Roth, di Adson e del « piccolo pettorale ».** La prima consiste in un'estensione e rotazione controlaterale della testa in inspirazione bloccata.

Per la seconda, il paziente solleva le braccia a 90° in abduzione e retrospulsione (posizione di « mani in alto »). Per la terza si fa eseguire al paziente un'adduzione forzata del braccio (gomito serrato al corpo). Durante queste manovre, si misurano le eventuali variazioni dei flussi e delle pressioni dell'arto superiore.

Le misure non subiscono modificazioni nei soggetti normali (fig. 74 a, b e c).

Queste tre manovre permettono di riconoscere rispettivamente: le strettezze del corridoio degli scaleni, le pinze costoclavicolari e le compressioni del piccolo pettorale.

III. DIFFICOLTÀ PARTICOLARI

All'ascolto e sui tracciati, è possibile eliminare le perturbazioni legate alle interferenze venose esercitando manualmente una leggera pressione sul solco deltoideale o sulla faccia interna del braccio.

La manovra detta del « piccolo pettorale » non permette di misurare le pressioni, ma soltanto le modificazioni di velocità a monte ed a valle dell'omero.

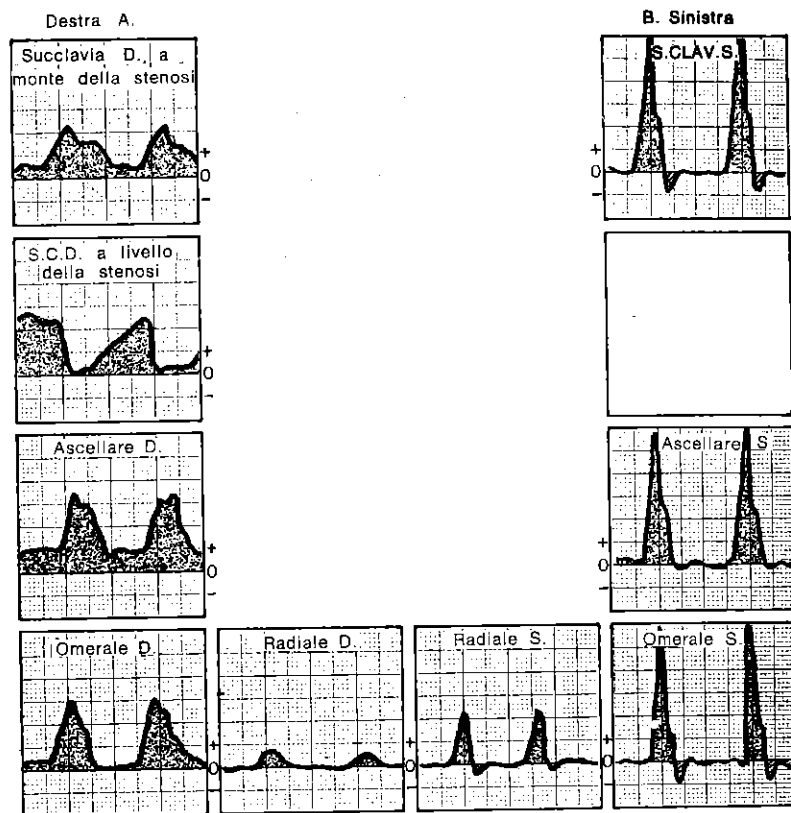


Fig. 73. Arterie normali dell'arto superiore sinistro. Succlavia destra molto stenotizzata. Modesto circolo collaterale a riposo. Pressione arteriosa omerale 100/70 a destra, 140/80 a sinistra.

IV. ESAME NORMALE

A riposo, le velocità massimali sono dell'ordine di 40-60 cm/sec. per l'ascellare, di 40-50 cm/sec. per l'omero, di 15-30 cm/sec. per le radiali e cubitali, di 5-10 cm/sec. per le collaterali delle dita.

Le velocimetrie complesse sono ben modulate e simmetriche a tutti i livelli (tipo R3, fig. 9 p. 7, 8 e 9). Il calore, la febbre, il riposo insufficiente, alcuni farmaci vasotropi possono modificarle (tipo R2, fig. 9) e devono essere presi in considerazione.

Le varie prove funzionali sono normali cioè rispondono come già descritto (fig. 10 e p. 84).

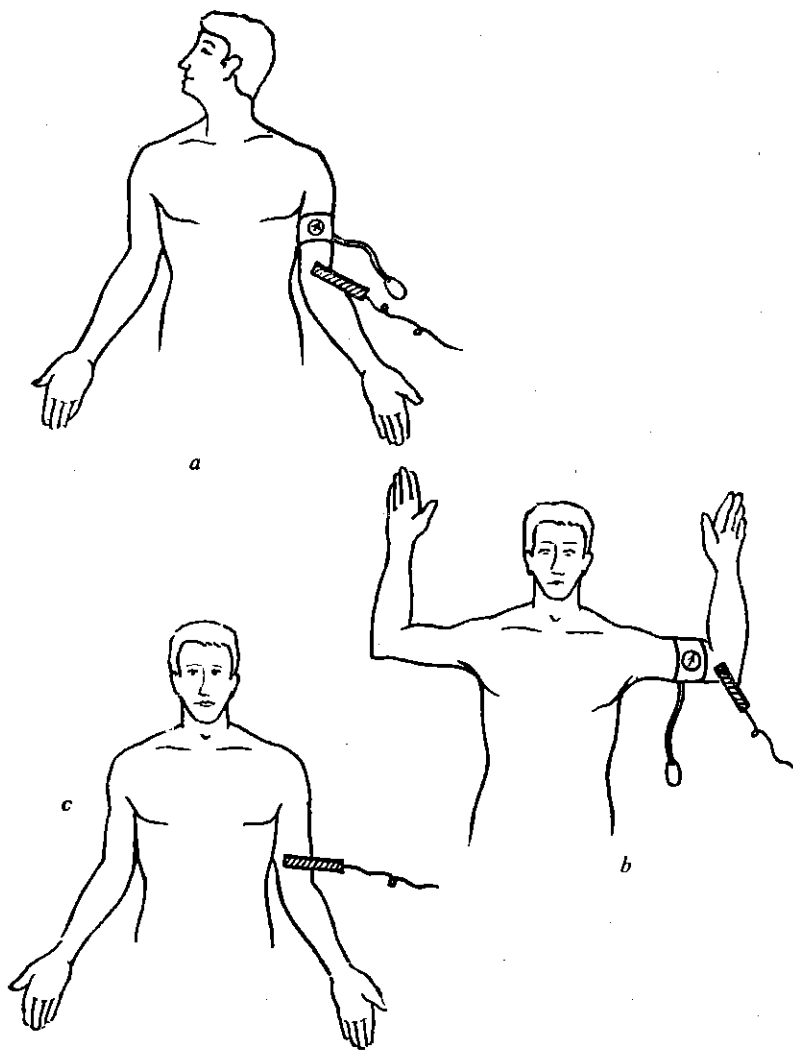


Fig. 74. a) *Manovra di Call e Roth*; b) *Manovra di Adson*; c) *Manovra del « piccolo pettorale »*.

V. ESAMI PATOLOGICI

1) **Le occlusioni arteriose complete** sono riconosciute dalla mancata percezione del segnale Doppler al loro livello e degli effetti frenanti i flussi a monte ed a valle (fig. 15 p. 12, 14).

2) **Le occlusioni arteriose incomplete** sono evidenziate sia per le differenze di velocità al loro livello, a monte ed a valle, sia per le variazioni di pressione come abbiamo detto alle pagg. 10, 12, 13 (fig. 11, 14, 15 e 73 A). Quest'analisi permette una descrizione quasi anatomo-funzionale delle lesioni ed inoltre con la prova da iperemia permette di precisare il potenziale della circolazione supplente.

3) **L'individualizzazione delle fistole artero-venose** è stata già descritta a pag. 14 ed alla fig. 17. Qui sottolineiamo l'interesse del Doppler per la sorveglianza delle fistole iatrogene (arterializzazione venosa, dialisi renale) e per la valutazione della loro efficacia funzionale.

4) **Le ectasie** pongono problemi identici a quelli già individuati (pag. 14, fig. 16).

5) **Le « pinze » costoclavicolari, le sindromi degli scaleni e del piccolo pettorale** provocano una diminuzione della pressione e delle velocità nelle omerali durante le manovre già descritte (fig. 74).

6) **Turbe vasomotorie delle estremità e sindrome di Reynand.** Abbiamo osservato al Doppler due tipi differenti che sono senza dubbio tappe evolutive della stessa malattia. Nei due casi i flussi degli arti superiori presentano fino al polso, in rapporto alla gravità, curve di velocità di tipo R3, R4, R5 o R6 (pag. 7, 9, fig. 9 e 10).

I flussi delle collaterali delle dita sono molto deboli o nulli. Tutte le dita, o soltanto alcune di esse, possono essere compromesse.

Il primo tipo, ancora reversibile, resta sensibile alle prove di iperemia, che danno al flusso radiale un profilo di tipo R1 o R2 (che migliora o ricompare) e ristabiliscono flussi soddisfacenti nelle collaterali delle dita; il secondo tipo, senza dubbio irreversibile, è di poco o per niente modificato dall'iperemia.

Ricordiamo che alcune prove eseguite facendo porre le mani nell'acqua fredda e nell'acqua calda possono completare lo studio al Doppler così come la registrazione dei flussi nei polpastrelli.

ARTI INFERIORI

I. METODI

Registrazione abituale con scorrimento di 25 mm/sec.

Ampiezza 1 cm = 20 cm/sec.

Paziente in decubito dorsale ed esaminatore in piedi per l'esplorazione dell'aorta, delle iliache esterne ed interne, delle femorali comuni e superficiali.

Paziente in decubito ventrale per l'esplorazione delle arterie poplitee.

Paziente in decubito dorsale ed esaminatore seduto di fronte ai suoi piedi per l'esplorazione delle arterie delle gambe alla caviglia ed al piede e per la misurazione delle pressioni arteriose alla coscia ed al polpaccio.

Tutti i tragitti principali sono esaminabili direttamente, ad eccezione dell'iliaca interna e della femorale profonda, di cui l'esplorazione è indiretta. Anche l'esplorazione dell'aorta sottorenale è praticamente sempre possibile se la tecnica viene applicata correttamente (fig. 75, 76).

Le interferenze venose vengono eliminate con la compressione selettiva della vena femorale nell'arcata crurale.

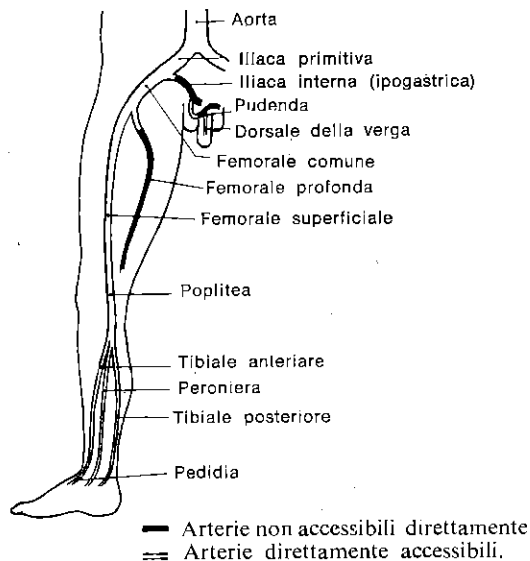


Fig. 75. Topografia «Doppler» dell'aorta e delle arterie degli arti inferiori.

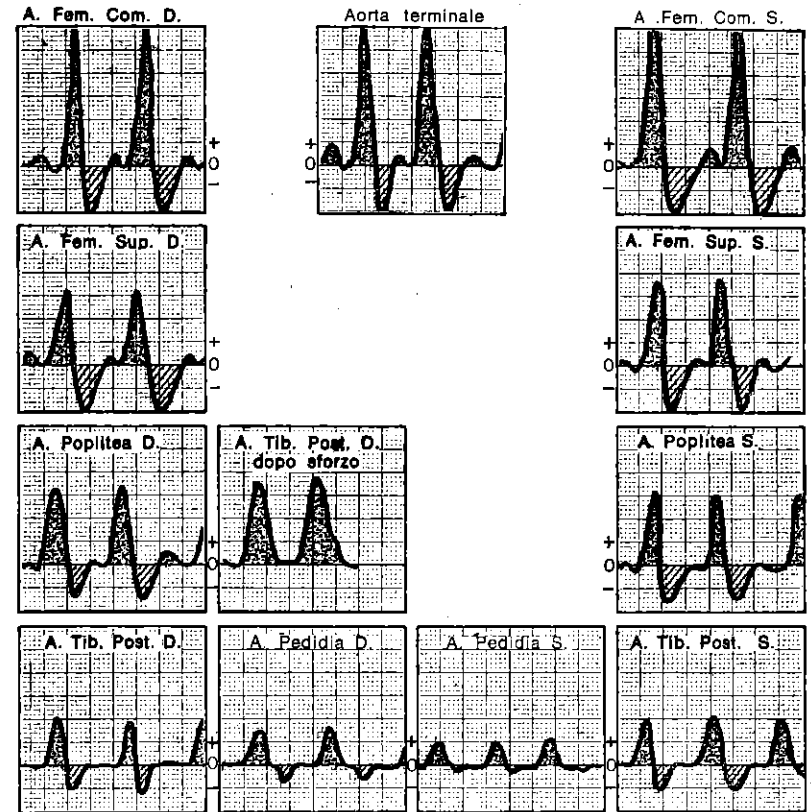


Fig. 76. Aorta e arti inferiori in un diabetico di 40 anni. Flusso nei limiti della norma, ma resistenze arteriolari elevate che si riducono insufficientemente alla prova da sforzo. Prova di Strandness normale. Pressione arteriosa tibiale destra 180 a riposo, 200 dopo sforzo.

In conclusione: Doppler nei limiti della norma. Arterite distale insorgente, interessante le radici arteriolari e le arterie di piccolo calibro (flusso di tipo R5 e R6).

1) L'aorta, l'iliaca primitiva e l'iliaca esterna sono facilmente esplorabili a condizione di procedere in maniera sistematica.

La mano, posata sull'addome, esercita una pressione dolce e costante.

Qualunque sia lo spessore dello strato adiposo del paziente, le anse vengono rimosse e la mano è separata dai vasi in esame solo dallo spessore della parete.

Nei casi dubbi, una breve prova da sforzo preliminare, facendo aumentare le velocità può rendere più facile il riconoscimento diretto delle stenosi.

2) L'**ipogastrica** è esaminata indirettamente nella maniera seguente: a paziente in posizione ginecologica si registrano le pudende interne tra l'ischio e l'ano. L'arteria dorsale del pene è registrata alla radice del pene, mentre le arterie cavernose sono reperite a livello dei corpi cavernosi.

3) La **femorale comune** è individuata sulla linea inguinale. La femorale superficiale viene ricercata dall'angolo inferiore del triangolo di Scarpa fino all'anello di Hunter.

Mentre è difficile registrare direttamente la femorale profonda, per cui ci sembra preferibile studiarla indirettamente esaminando la poplitea.

4) La **poplitea** è apprezzabile in tutta la sua lunghezza. La sua analisi permette di valutare indirettamente la femorale profonda. Infatti se la femorale superficiale è completamente occlusa, il flusso della poplitea è in toto quello della femorale profonda.

Al contrario la compressione, al polso, della loggia postero-interna della coscia interrompe il flusso della femorale profonda. Queste due manovre permettono di apprezzare il ruolo rispettivo delle femorali profonde e superficiali nel flusso della poplitea.

5) **Indice di pressione residua (I.P.R.)**. È il rapporto tra le pressioni delle omerali e quelle delle gambe. La sua riduzione è patognomica di un ostacolo arterioso tra l'arco aortico e le gambe.

P. tibiale

$$\frac{\quad}{\quad} = 1 - 1,2$$

P. omerale

6) **Indice di dinamica arteriosa**. Si misura sui flussi tibiali posteriori o, quando manchino, su quelli delle pedie ed è rappresentato dal tempo che separa i punti di emi-ampiezza delle branche ascendenti (a) e discendenti (b) dell'onda sistolica. Il suo valore normale è di 0,35 sec.

II. PROVE FUNZIONALI

1) Prova da sforzo di Stradness (fig. 77).

Le pressioni alla caviglia sono prese a riposo, in seguito il paziente viene sottoposto ad uno sforzo (marcia) per il tempo necessario a scatenare il dolore che l'ha portato all'osservazione.

Le pressioni vengono inoltre riprese alla fine della prova da sforzo. Normalmente le pressioni dopo la prova aumentano. Questa tecnica ci permette di individuare le occlusioni aortoiliache poco serrate e difficili da svelare in altra maniera.

2) **Prova d'iperemia**. In letteratura sono state proposte due prove a scopo opposto: una prova da ischemia tramite un laccio ap-

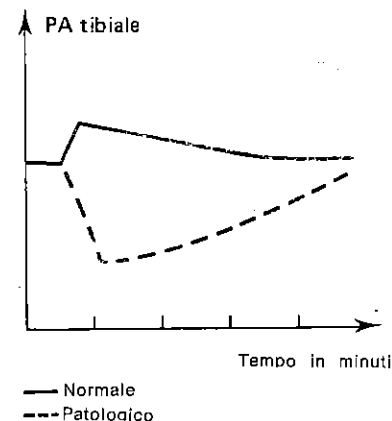


Fig. 77. Variazioni della pressione tibiale dopo prova da sforzo (Da Strandness).

plicato per 5 m' ed una prova da sforzo di 5 m'.

Noi proponiamo una metodica mista che comprenda ambedue le precedenti, potenziandole vicendevolmente e riducendone nettamente i tempi. È una tecnica di facile esecuzione ed attuabile anche nei pazienti defedati o cardiopatici. L'abbiamo denominata prova di **iperemia mista**.

Procedimento: dopo aver applicato un bracciale al polpaccio, vengono registrati alle caviglie i flussi delle gambe. In seguito il bracciale viene gonfiato con una pressione superiore a quella arteriosa, quindi si fanno eseguire al paziente movimenti di flessione ed estensione rapidi, per 1 m', delle dita e dei piedi.

Terminato il minuto si registrano i flussi alla caviglia mentre si sgonfia il bracciale.

L'incremento del flusso che si ottiene è pressoché identico a quello che si provocherebbe con una simpaticectomia e costituisce così un utile elemento all'indicazione di questo intervento.

III. ESAME NORMALE

A riposo le velocità massimali sono dell'ordine di 50-70 cm/sec. per l'aorta, di 70-90 cm/sec. per le iliache e le femorali comuni, di 40-60 cm/sec. per le femorali superficiali, di 30-60 cm/sec. per le poplitee, di 20-40 cm/sec. per le tibiali posteriori e le pedie. I flussi sono simmetrici e ben modulati (tipo R4, pagg. 7, 8, 9, fig. 8, 9, 76).

Le pressioni tibiali sono superiori od uguali alle pressioni omerali (I.P.R. = 1 - 1,2).

Le prove da sforzo o da iperemia sono normali.

IV. ESAMI PATOLOGICI

1) **Occlusioni.** Le loro caratteristiche al Doppler sono state già descritte (pagg. 10,12, 13, fig. 11, 14, 15, 78).

Si apprezza la loro influenza sulla pressione arteriosa a valle, i flussi a valle ed una loro eventuale modificazione con le prove di iperemia.

L'I.D.A. può essere allungato fino a 0,80 sec. se il circolo collaterale è notevole.

Noi insisteremo su 4 elementi.

a) *La prova di Strandness* è indispensabile per lo studio delle stenosi aortoiliache discrete e silenti a riposo.

b) *La misurazione delle pressioni ed il controllo* dei flussi delle gambe sono necessari prima di ogni intervento sui vasi degli arti, per stabilire i valori di partenza; queste misure comparative sono molto utili nei controlli e nella sorveglianza post-operatoria.

c) *Uno studio comparativo* è necessario per valutare l'incidenza rispettiva delle lesioni femorali superficiali e di quelle profonde sul flusso popliteo.

d) *È praticamente impossibile differenziare* negli assi arteriosi delle gambe un'occlusione da un'ipoplasia.

2) **Arteriopatia delle arterie grosse e medie** (fig. 78 A e 78 B). La molteplicità delle lesioni permette difficilmente di renderne sistematico lo studio. Tuttavia la misura delle pressioni, il calcolo dell'indice di pressione residua, le prove di iperemia, l'esame sistematico di tutti i tragitti permettono di stabilire una mappa precisa delle lesioni a carattere funzionale, come provano i numerosi confronti dei risultati con quelli ottenuti dall'angiografia.

3) **Arteriopatia distale.** La registrazione dei flussi delle arterie delle gambe sembra idonea per fornire una buona valutazione delle lesioni.

Un reflusso molto importante è segno di forti resistenze arteriolo-capillari, la cui reversibilità è valutata con la prova di iperemia. La perdita di distensibilità delle pareti provoca in prossimità una riduzione del reflusso (pag. 4) e dell'I.D.A.

Quando l'arteriopatia interessa direttamente le arterie delle gambe, i flussi sono demodulati senza reflusso. L'entità del flusso permanente dipende allora dalle resistenze a valle e dalla circolazione collaterale (pag. 12 fig. 15).

4) **Velocità di propagazione dell'onda di pressione.**

La registrazione simultanea delle curve sulla femorale e la tibiale mostra un ritardo nel tempo tanto più debole quanto più rigide sono le pareti (L. Pourcelot).

Questo test di indagine dell'arteriosclerosi è tanto interessante, quanto l'I.D.A.

Si può paragonarlo alla misura dell'indice di distensibilità carotidea per l'encefalo.

5) **Impotenza da causa vascolare.** L'esplorazione delle arterie iliache, pudende e dorsale della verga permette di precisare l'eventuale patogenesi vascolare di un'impotenza.

6) **Fistole arterovenose** (pag. 14, fig. 17). Qui ricordiamo solo che la malattia di Paget provoca alterazioni dello stesso tipo (fistole arteriolo-venose). Il Doppler permette di seguire l'evoluzione di questa affezione.

7) **Sindrome di Pratesi.** In alcuni soggetti si reperiscono flussi arteriosi molto rapidi negli arti inferiori con flusso permanente malgrado il riposo e la mancanza di un eccessivo calore locale. Anche il ritorno venoso appare molto accelerato. Il fenomeno predomina alla coscia ed al polpaccio, non è invece presente al piede. Si tratta della traduzione velocimetrica del ritorno venoso precoce descritto da Pratesi? Questo è il problema che ci si pone osservando questa sindrome.

8) **Ipoplasia delle arterie delle gambe.** Questa distrofia è all'origine delle sole discordanze notevoli tra Doppler ed arteriografia. La velocimetria non può differenziarla dalle altre cause di insufficienza dei flussi delle gambe, soprattutto se il rimanente circolo degli arti è normale.

9) **Doppler postoperatorio.** Controlla la permeabilità di innesti diostrosuzioni e pontaggi, arterializzazioni venose, ecc...

— Valutazione del miglioramento dei flussi e delle pressioni.

— Prove di iperemia per controllare il tempo di persistenza degli effetti da simpaticectomia.

Esempio di rendiconto di un esame arterioso degli arti.

Donna di 65 anni, coronarite, claudicatio intermittens sinistra (fig. 78 b).

1 - Aorta pervia, P.A. sistolica omerale: 160.

2 - *A destra:* restringimento notevole dell'iliaca esterna privo di ripercussione a valle a riposo (indice di pressione residua = 1), ma funzionale dopo sforzo. Gli assi dei distretti distali (femorale superficiale, poplitea, a. delle gambe) sono pervi.

Solo la femorale profonda irrorava male la poplitea (dopo compressione della femorale superficiale il flusso popliteo diminuisce):

— P.A. sistolica TPD = 160 a riposo, 110 dopo prova di Strandness.

— P.A. sistolica pedidia D = 155 a riposo, 110 dopo prova di Strandness.

— La prova di iperemia mista è molto buona (sdoppiamento del flusso).

A sinistra: iliaca libera, femorale libera.

Occlusione completa della femorale superficiale all'anello di Hunter. Femorale profonda mediocre.

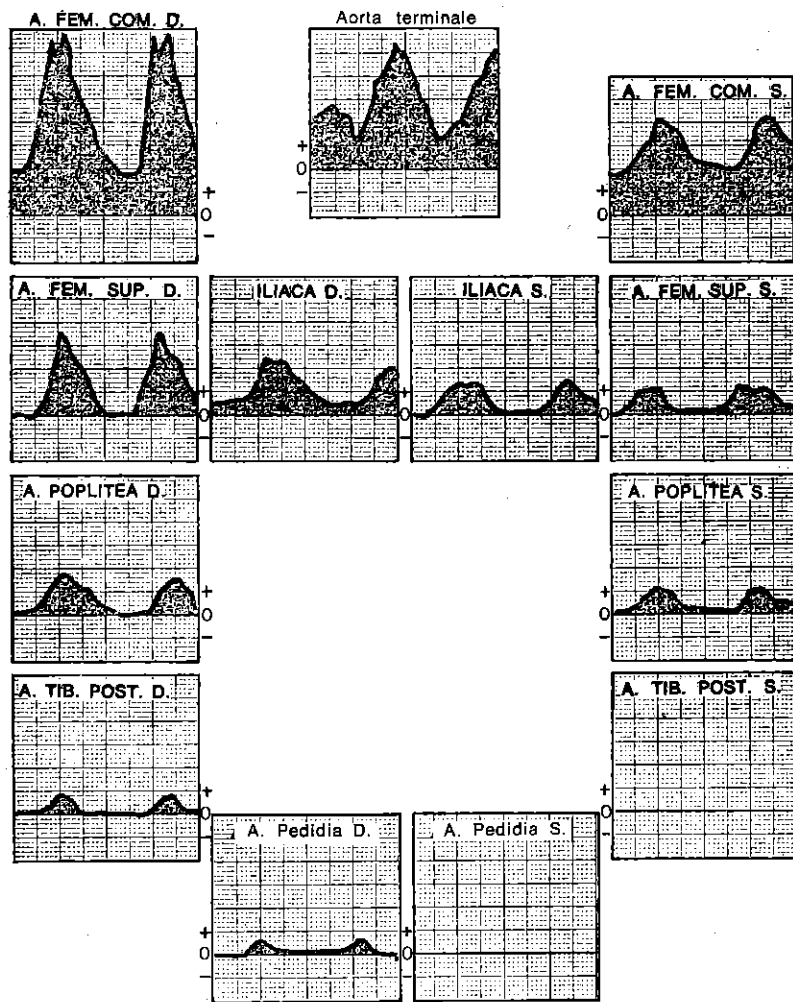


Fig. 78. A) Stenosi serratissima della biforcazione aortica predominante a sinistra. Cattiva circolazione collaterale a riposo. Uomo di 52 anni.

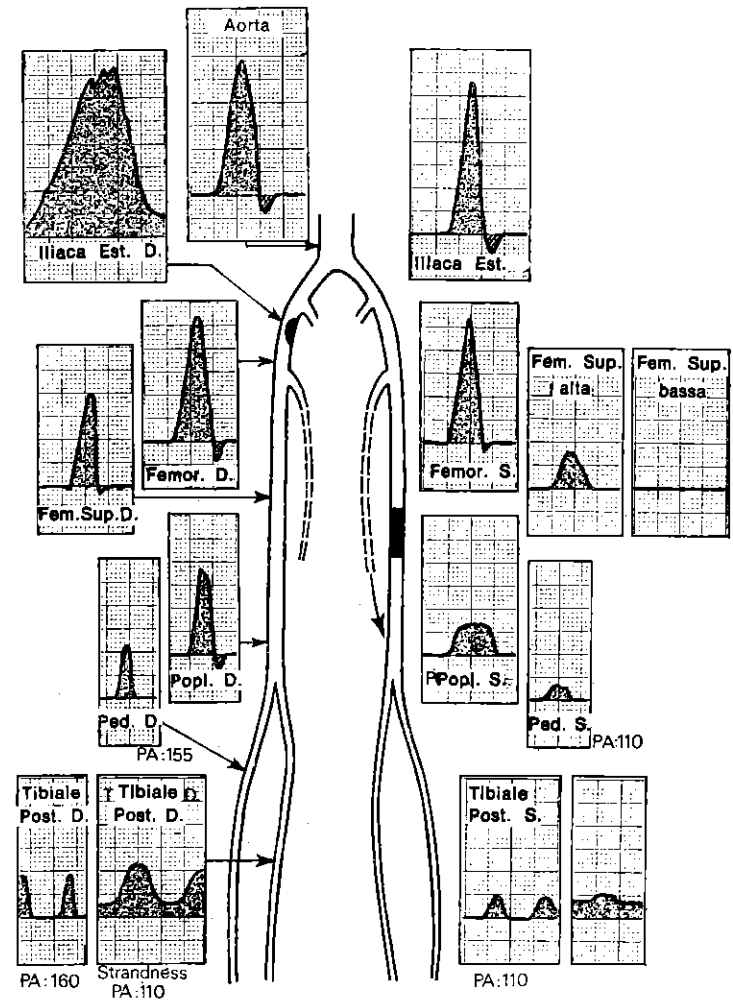


Fig. 78. B) Esempio di referto. Donna di 65 anni.

— Poplitea libera, mal irrorata dalla femorale profonda.
 — A. delle gambe libere con flusso molto debole; P.A. sistolica TPS = 110; Pedidia sinistra = 110.
 — Prova di iperemia mista abbastanza buona: flusso aumentato del 100%.
 In conclusione l'esame velocimetrico delle arterie degli arti fornisce elementi statistici, paragonabili a quelli arteriografici, ma arricchiti di elementi dinamici. La diagnosi e le indicazioni terapeutiche sono semplificate ed affinate.

5

ESPLORAZIONE VENOSA DEGLI ARTI

La clinica permette da sola l'analisi corretta delle turbe della circolazione venosa superficiale degli arti. Per cui ci conviene qui affrontare soltanto l'eventuale apporto del Doppler nello studio velocimetrico delle vene profonde.

I. METODI

Registrazione continua a 5 mm/sec. di svolgimento ed 1 cm = 20 cm/sec.

Il paziente viene fatto disporre dapprima in decubito dorsale, poi in decubito ventrale ed infine in piedi.

Si registrano successivamente: la vena cava inferiore, la vena femorale comune a livello dell'arcata crurale, la vena femorale superficiale (sul tragitto dell'arteria femorale superficiale), la vena poplitea (nel cavo popliteo a paziente in decubito ventrale), la vena tibiale posteriore (satellite della sua arteria) e la vena pedidia più difficile (fig. 79).

Si posa delicatamente la sonda, senza appoggiarla direttamente sulla pelle, separandola con 1-2 mm di gel di contatto.

II. PROVE FUNZIONALI

Bisogna applicare dei lacci distribuiti a vari livelli (a metà del polpaccio, al ginocchio ed al terzo superiore della coscia) per isolare i vasi superficiali.

La registrazione va eseguita continuamente ai differenti livelli e successivamente in respirazione normale, in iperpernea ed in respirazione bloccata.

Compressione manuale del polpaccio a monte.

Compressione a valle, cioè della coscia e dell'addome.

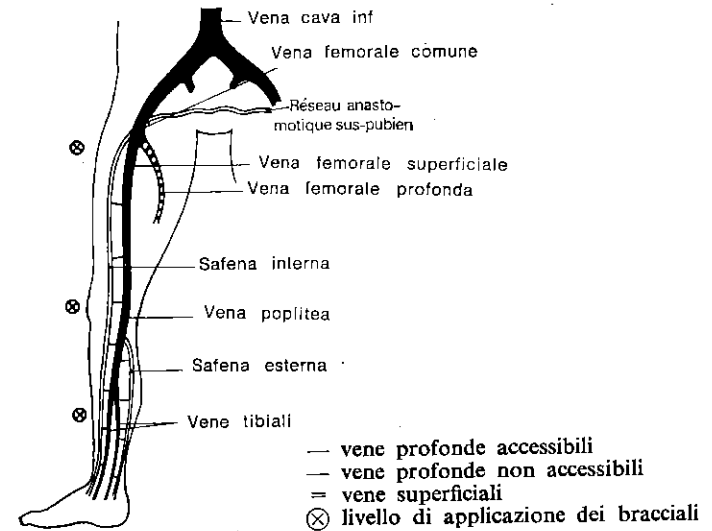


Fig. 79. Topografia « Doppler » delle vene dell'arto inferiore.

Compressioni manuali sottopubiche, al fine di interrompere le vie di derivazione controlaterali. Contrazioni del polpaccio.

III. ESAME NORMALE

I flussi sono simmetrici e ben modulati dalla respirazione.

Le velocità massimali sono molto variabili, ma non sono inferiori a 30 cm/sec. All'ascoltazione si apprezza un rumore di tempesta soffiante a raffiche di vento più o meno forti. Le compressioni e contrazioni del polpaccio aumentano istantaneamente e molto rapidamente le velocità venose a valle. Le compressioni a valle non provocano un reflusso, ma soltanto un arresto della circolazione. Le compressioni sottopubiche restano prive di effetto. Solo l'assenza di reflusso nel corso di tutte queste prove ci permette di confermare la buona continenza del sistema valvolare. Dopo aver levato i lacci, il flusso non subisce sensibili modificazioni, il che è segno dell'integrità delle ramificazioni venose superficiali (fig. 18, 19, 20, 21, 80, 81).

IV. TROMBOSI VENOSE PROFONDE

1) A livello delle vene delle gambe. Il flusso venoso normale non è percepito alla caviglia.

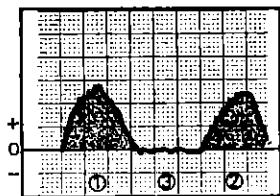


Fig. 80. *Soggetto normale in piedi. Flusso venoso femorale.*
1: forte inspirazione
2: inspirazione normale
3: espirazione normale

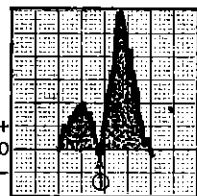


Fig. 81. *Soggetto normale in piedi. Flusso femorale.*
1: contrazione del polpaccio

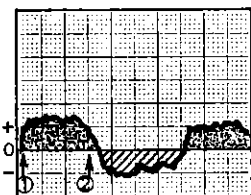


Fig. 82. *Insufficienza venosa profonda per devalvulazione. Soggetto in piedi, bracciali disposti a diversi livelli.*
1: inspirazione profonda
2: espirazione profonda (reflusso quasi eguale al flusso positivo).

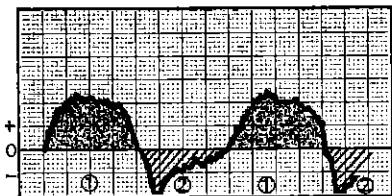
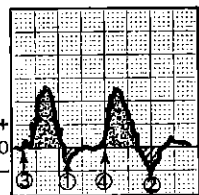


Fig. 83. *Insufficienza valvolare profonda. Soggetto coricato.*
1: espirazione profonda 2: inspirazione profonda

Fig. 84. *Insufficienza venosa superficiale leggera. Soggetto in piedi, senza bracciale. Iperpnea. Flusso femorale.*
3 e 4: inspirazione profonda
1 e 2: espirazione profonda; reflusso che scompare dopo l'installazione di bracciali a diversi livelli.



Si reperisce invece soddisfacente, anche se un po' lento, al cavo popliteo ed all'arcata crurale. È comunque certo che alcune trombose venose del polpaccio non interessando le vie principali non possono essere identificate.

2) **A livello della vena poplitea.** L'esame prende in considerazione anche le vene del polpaccio. Si può percepire un flusso debole, non modulato dalla respirazione e rifluente dopo compressione a valle. Il flusso popliteo abituale non è percepito; ma il flusso femorale resta soddisfacente, benché più debole che di norma, la sua accelerazione è solo modesta e ritardata dalle manovre di contrazione e compressione del polpaccio.

3) **A livello femoro-iliaco.** Si può registrare all'arcata crurale un flusso mal modulato, che refluisce dopo compressione addominale. Questo flusso è interrotto dalla compressione dei vasi di derivazione sottopubici. Corrisponde ai vasi collaterali privi di valvole. Il flusso popliteo subisce un rallentamento ed una modulazione meno netta, ma non refluisce.

V. INSUFFICIENZA VENOSA PROFONDA

(Malattia post-flebitica)

Provoca nelle zone interessate segni di reflusso proporzionali all'entità dell'incontinenza.

Si manifesta più nettamente a paziente in piedi (fig. 82, 83).

VI. INSUFFICIENZA VENOSA SUPERFICIALE

Se le vene profonde sono normali, le insufficienze superficiali si manifestano con la comparsa di un reflusso quando si levano i lacci, che bloccano la circolazione nelle vene superficiali incontinenti.

Se le vene profonde sono incontinenti, i fenomeni di reflusso si ampliano, quando si eliminano i lacci, in rapporto all'insufficienza superficiale (fig. 84).

VII. INDICAZIONI DEL DOPPLER VENOSO

Diagnosi precoce (preclinica) facile delle flebiti.

Bilancio venoso degli arti edematosi (insufficienza valvolare profonda e/o superficiale).

Bilancio delle sequele della flebite. Verifica delle vie profonde prima degli interventi o della sclerosi delle varici.

VIII. DOPPLER VENOSO DEGLI ARTI SUPERIORI

Il suo principio e la sua realizzazione sono paragonabili a quelli degli arti inferiori.

IX. DOPPLER DELLE VENE DEL COLLO

È soprattutto interessante per l'esplorazione indiretta del cuore destro.

X. DOPPLER DELLE VENE SPERMATICHE

Sono registrate a livello del cordone spermatico.

Un reflusso in apnea traduce un varicocele qualche volta infraclinico, causa di sterilità maschile da oligoastenospermia.

6

ESPLORAZIONE DELL'AORTA TORACICA

I. COARTAZIONE AORTICA

L'indice di pressione residua è $<$ di 1.

Complessi velocimetrici normali al collo ed agli arti superiori.

Flussi lenti, arrotondati e fase d'accelerazione rallentata, complessi allargati nell'aorta pelvica e nelle arterie femorali.

II. STENOSI AORTICA

(fig. 85)

Quando sia notevole, provoca un appuntimento dei complessi, una fase d'accelerazione rallentata a livello delle arterie del collo e degli arti superiori ed inferiori.

III. INSUFFICIENZA AORTICA

(fig. 86)

Provoca una pressione diastolica bassa e dunque una inversione del gradiente di pressione durante la diastole.

Per cui vi è un'inversione di direzione del flusso telediastolico, la cui velocità e il tempo di inversione dipendono dalla pressione diastolica e dalle resistenze periferiche.

La quantità del reflusso in rapporto al flusso riflette l'entità del furto.

Si può rendere maggiormente evidente il reflusso provocato dall'insufficienza aortica, registrando i flussi nella succlavia, dopo aver applicato un bracciale compressivo alla radice dei quattro arti, in maniera che il gradiente di pressione sia invertito ancora di più.

Le ripercussioni sul circolo encefalico devono essere apprezzate non tanto in decubito quando in *ortostasi*.

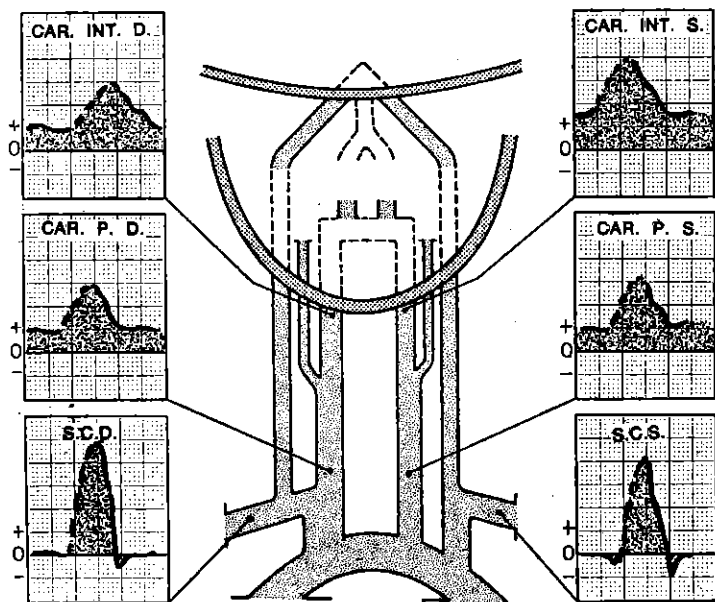


Fig. 85. Restringimento aortico. Angiografia normale praticata per la presenza di soffi cervicali, gli assi arteriosi del collo erano normali al Doppler. Uomo di 69 anni.

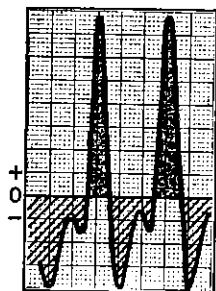


Fig. 86. Insufficienza aortica in un soggetto giovane. Flusso nella succlavia. Reflusso potenziato da un bracciale arterioso posto agli arti superiori e inferiori.

IV. ALTRE POSSIBILI VALUTAZIONI

È risaputo che il Doppler può apportare ancora altre valutazioni sulla velocità d'iezione massima del ventricolo, sulle cardiomiopatie ostruttive, ecc., ma questi argomenti non saranno qui trattati.

BIBLIOGRAFIA

- ALAN, BURTON C. — *Physiology and Biophysics of the circulation*. Year book medical publisher Inc. Chicago I 11 U.S.A. Publié en français *Physiologie et biophysique de la circulation* Masson Paris, 1975.
- BARSOTTI J., POURCELOT L., GRECO J., PLANIOL TH., KINIFFO H. Y. et CASTELIANI L. (Tours). — L'effet Doppler, son utilisation en pathologie et chirurgie vasculaire périphérique. *Nouv. Presse méd.* 11 nov. 1972, 1, n° 40.
- BRINKER R. A., LANDISS D. J. et CROLEY. — Detection of carotid artery bifurcation stenosis by Doppler ultrasound *J. Neurosurg.*, 1968, 29, 2, 143-148.
- BRISTLE M. — *Dépistages des thromboses veineuses profondes à l'aide du stéthoscope vasculaire à ultra-sons*. Thèse, Lyon 1975.
- CHICHE P., KALMANSON D., VEYRAT C. et TOUTAIN P. — Enregistrement simultané du flux artériel et veineux par Fluximètre directionnel à effet Doppler. Description d'un appareillage et premiers résultats. *Bull. Mém. Soc. Méd. Hôp. Paris*, 1968, 119, 87.
- DEVINOY M., FRANCESCHI C. et JACQUINOT B. — Réflexion sur l'intérêt du Doppler dans l'étude de la carotide à travers sa confrontation avec l'angiographie cérébrale. *Colloque de la Société française d'application des ultrasons à la médecine et à la biologie* (SFAUMB), nov. 1974.
- DEVINOY M. et JACQUINOT B. — Intérêt des examens Doppler dans l'estimation de l'importance relative des différentes voies d'apport artériel au polygone de Willis et de leurs éventuelles suppléances. *3^e colloque de SFAUMB*, juin 1976.
- Etude et réalisation d'un débitmètre sanguin à effet Doppler utilisable en télé-mesure. Thèse présentée par L. POURCELOT à la faculté des Sciences de l'Université de Lyon pour obtenir le titre de Docteur-Ingénieur, année 1967.
- FAUCONNET M. — *Dépistage précoce de l'insuffisance circulatoire cérébrale par les indices de pression-perfusion et de distensibilité appliqués à l'exploration vasculaire cervico-encéphalique par effet Doppler*. Thèse Paris 1976.
- FRANCESCHI Cl., JACQUINOT B. et DEVINOY M. — L'onde pulsatile en neurologie in: *9^e congrès du collège français de pathologie vasculaire*. Mars 1975.
- FRANCESCHI Cl. — Le Doppler vasculaire en pratique médicale courante. *Film* décembre 1976.
- FRANCESCHI Cl., DEVINOY M. et POURCELOT L. (Film octobre 1975). — « Principe et application du diagnostic des troubles circulatoires artériels de l'effet Doppler ». Travail commun du CHR Bretonneau (Tours) Serv.

- de Mme le Pr Th. PLANIOL, et de la clinique neurologique de la Salpêtrière (Pr G. BOUDIN).
- FRANCESCHI Cl. — Vélométrie par échographie Doppler. Principe, technique et applications de la mesure des perturbations hémodynamiques dans la pathologie circulatoire cervico-encéphalique. *Réunion de chirurgie culvasaire*, Marseille, avril 1976 (Publication Obervial).
- FRANCESCHI Cl. et FAUCONNET M. — Dépistage de l'insuffisance circulatoire encéphalique par les indices de pression-perfusion et de distensibilité mesurés par échographie Doppler in: *3^e colloque SFAUMB 1976*.
- LABAUGE R., BLARD J. M. et RACHDI M. (Montpellier). — L'ultrasonographie directionnelle à effet Doppler dans le diagnostic des occlusions et sténoses serrées de l'axe carotidien. Corrélation avec les données de l'angiographie. Colloque de SFAUMB, novembre 1974.
- MANABU MIYAZAKI. — Measurement of cerebral blood flow by ultrasonic Doppler technique. *Jap. Circul. J.*, 1968, 32, 7, 1003-1009.
- MONGE-STRAUSS M. F. et MIKOL F. — Relations entre l'index de résistance de PLANIOL et POURCELOT et le rapport de surface des courbes de vélocité au niveau de la carotide primitive *3^e colloque SFAUMB* juin 1976.
- MULLER H. R. (Bâle). — Contribution au diagnostic différentiel des hémiplegies vasculaires par les méthodes ultrasoniques *Méd. et Hyg.* 1972, 30, 1812, 1813.
- PLANIOL Th., POURCELOT L., POTTIER J. M. et DEGIOVANNI E. (Service nucléaire et biophysique CHR Bretonneau F. 37000 Tours). — Etude de la circulation carotidienne par les méthodes ultra-soniques et la thermographie. *Revue neurol. Paris*, 1972, 126, 2, 127 à 141.
- PLANIOL Th. et POURCELOT L. (Service de Médecine nucléaire et biophysique CHR Bretonneau F. 37000 Tours). — Etude des troubles de la circulation cérébrale par effet Doppler. *Communication à la Société Suisse d'Angéologie*, 2 déc. 72, Genève.
- PLANIOL Th. et POURCELOT L. (Service de médecine nucléaire et biophysique CHR Bretonneau F. 37000 Tours). — Diagnostic des thromboses et sténoses carotidiennes par effet Doppler, *2nd World Congress on Ultrasonics in Medicine*. Rotterdam, 4-8 juin 1973.
- PLANIOL Th., POURCELOT L. et ITTI R. (Tours). — La circulation carotidienne et cérébrale (mémoire). *Nouv. Presse méd.*, 20 oct. 1973, 2, 37.
- PLANIOL Th., POURCELOT L. et ITTI R. — Radio-isotopes, ultrasons et thermographie dans le diagnostic des troubles circulatoires cérébraux *Rev. E.E.G. Neurophysiol.*, 1974, 4-2, 221-236.
- POURCELOT L. et PLANIOL Th. — Progrès récents dans l'étude transcutanée de la circulation par effet Doppler; Publications au *2^e Colloque national de la Société française pour l'application des ultrasons à la médecine et à la biologie*, nov. 1974.
- POURCELOT L. (Service de Médecine Nucléaire et Biophysique, CHR Bretonneau Tours). — Applications cliniques de l'examen Doppler transcutané. *Seminaire technologique INSERM-CETC*, Hôpital Broussais, 7-11 oct. 74.
- POURCELOT L. et PLANIOL Th. (Service de Médecine nucléaire et biophysique CHR Bretonneau F. 37000 Tours). — Principes de la détection des troubles circulatoires artériels par effet Doppler. *Rev. Méd. Tours* 1973, 7, 4, 479-483.
- STRANDNESS S., SCHULTZ R. D., SUMMER D. S. et RUSHMER R. F. — Ultrasonic flow detection. — An useful technique in the evaluation of peripheral vascular disease. *Amer. J. Surg.*, 1967, 113, 311.

TAVOLA DELLE ABBREVIAZIONI

- A = Velocità sistolica massima.
 D = Velocità diastolica o flusso permanente.
 A-D = Sovraccarico sistolico del flusso
 E.C. = Energia cinetica.
 I.D.A. = Indice di dinamica arteriosa.
 I.D.C. = Indice di distensibilità carotidea.
 I.P.P. = Indice di pressione-perfusione.
 I.P.R. = Indice di pressione residua.
 I.R. = Indice di resistenza.
 R₁ - R₂ - R₃ - R₄ - R₅ - R₆ - R₇ = Profili dei complessi velocimetrici in rapporto al crescente incremento delle resistenze al flusso.
 R.C. = Rapporto carotideo.

INDICE ANALITICO

A

- ADSON (manovra di...), 87, 88.
Angiografia (correlazione tra Doppler e...), 85.
Aorta, 92, 105.
Arteria ascellare, 83, 85, 87, 89.
— collaterali delle dita, 87, 89.
— cubitale, 87, 89.
— femorale, 94, 95.
— iliache, 93.
— omerale, 87, 89.
— oftalmica, 23, 36, 68.
— poplitea, 94.
— radiale, 87, 89.
— sottoclaveare, 23, 36, 54.
— vertebrale, 10, 24, 38, 55.
Arteriopatie degli arti inferiori, 96, 97.
Arteriosclerosi cervico-encefalica, 68, 71.
Arti inferiori (esplorazione delle arterie degli ...), 89, 97.
— superiori, 87, 91.

B

- BERNONILLI (principio di...), 11.
Biforcazione carotidea, 20, 21, 39.

C

- CALL e ROTH (manovra di...), 88.
Carotide esterna, 20, 36, 40, 63.
— interna, 10, 20, 21, 36, 40, 48, 60, 66.
— primitiva, 10, 20, 36, 39.
Cefalee, 76.
Chirurgia delle arterie cervico-encefaliche, 78, 80.
Circolazione supplementare, 13, 14.

- Coartazione dell'aorta, 105.
Complesso velocimetrico di base, 4, 7.
Compliance, 3, 5, 30, 33.
Costoclavicolare (pinzettature), 87, 88, 91.

D

- DOPPLER (effetto), 1.

E

- Ectasie, 15.
Emodinamica aortica, 4.
— arteriosa, 4.
— venosa, 15, 19.

F

- Fistole artero-venose, 15, 67, 91, 97.
Flusso permanente, 6, 28.
Furto della succlavia, 25, 54, 55.

H

- HORTON (malattia di...), 77.

I

- Impotenza, 97.
Indice di dinamica arteriosa, 96.
— di distensibilità carotidea (I.D.C.), 34, 68, 71.
— di pressione-perfusione (I.P.P.), 32, 36, 68, 71.
— di pressione residua (I.P.R.), 94.
— di resistenza (I.R.), 28, 30.
Insufficienza aortica, 105.

— circolatoria encefalica-ortostatica, 27.
Iperemia provocata, 87, 94.
Ipertensione arteriosa, 68, 71.
Ipertiroidismo, 78.
Ipotensione artostatica, 74.

M

Malattia fibromuscolare, 65.
Morte cerebrale, 77.

O

Onda di pressione (velocità di propagazione dell'...), 96.

P

PAGET (malattia di...), 97.
Piccolo pettorale (compressione...), 87, 88, 91.
— (manovra del...), 88, 90.
POISEUILLE (legge di...), 65.
PRATESI (sindrome di...), 97.
Pressione-velocità-resistenza (relazione), 7, 9.
Pretrombosi carotidee, 65.
Prove di iperemia, 14.

R

Ramo arteriolo-capillare, 7.
Rapporto carotideo (R.C.), 34, 35, 45.

RAYNAUD (sindrome di...), 91.
Regime laminare, 4, 12.
Rendiconto di tipo arteriole periferiche, 97.
— — cervicoencefalico, 83.
Resistenza al flusso, 3, 6, 9, 30, 33.

S

Sifone carotideo, 39, 43.
Sovraccarico sistolico, 7, 28.
Stenosi, 10, 13.
Stenosi aortica, 105.
STRANDNESS (prova di...), 14, 94.

T

Temporosilviana (anastomosi), 81.
Tronco arterioso braccio-cefalico, 60, 61.
Turbolenze, 12.

V

Varicocele, 104.
Vasotropi, 71.
Vene degli arti (esplorazione delle...), 100, 103.

W

WILLIS (circolo di...), 26, 39, 51, 67.
WINDKESSEL (effetto...), 6, 7, 9, 13.