

● Les malformations vasculaires congénitales

C. Franceschi*

Les malformations vasculaires congénitales constituent, à plus d'un titre, un sujet particulier. En effet, ce sont des affections mal connues, non seulement en raison de leur rareté, mais aussi parce que leur classification nosologique fait encore l'objet de débats. Elles ont été décrites depuis longtemps déjà sous forme de maladies et syndromes aussi nombreux que variés, qui ont donné lieu à une terminologie foisonnante et redondante ajoutant à la confusion. Pour ces raisons, il nous faut ici tenter de clarifier, autant que faire se peut, les concepts nosologiques, physiopathologiques et thérapeutiques, avant d'en décrire les méthodes diagnostiques par les ultrasons. Nous nous aiderons pour cela des données les plus récentes auxquelles la vélocimétrie Doppler a contribué de façon très importante.

En pratique, l'usage est de regrouper les malformations vasculaires congénitales, le plus souvent phacomateuses, qu'elles soient veineuses, lymphatiques et artérioveineuses, dans un cadre indépendant. Les malformations artérielles congénitales isolées (hypoplasies, coarctations, aplasies, mégadolichoartères), ainsi que les malformations des gros troncs veineux abdominaux et thoraciques, sont habituellement traitées avec les pathologies artérielles et veineuses acquises, et ne seront pas abordées dans ce chapitre. Ne seront pas traités non plus les véritables tumeurs vasculaires qui paraissent acquises, même quand elles concernent le nourrisson, comme par exemple l'hémangiome immature, ou encore les angiosarcomes. Ces malformations veineuses, lymphatiques et artérioveineuses

peuvent apparaître isolément ou associées, réalisant alors des formes mixtes.

Leur localisation, souvent métamérique, locorégionale et superficielle, peut aussi être profonde, diffuse ou plurifocale. Elle peut atteindre aussi bien les membres que le tronc, la tête et le cou.

Les signes d'appel sont habituellement cliniques, soit dès le premier âge, soit plus tard à l'occasion d'une poussée évolutive. Toutefois, ils ne suffisent pas toujours à porter un diagnostic précis, notamment topographique et hémodynamique. Les examens complémentaires, pendant longtemps réduits à l'artériographie et à la phlébographie, ont été ces dernières années enrichis et transformés par la tomodynamométrie, l'IRM et l'écho-Doppler, faisant reculer d'autant les indications de l'angiographie classique. Ces malformations sont de nature histologiquement bénigne, mais leur évolution peut devenir très inquiétante quand les complications se traduisent par des hématomes compressifs, des hémorragies mal contrôlables ou des défaillances cardiaques. Le plus souvent, heureusement, elles se limitent à des douleurs modérées et des troubles fonctionnels. Dans tous les cas, le retentissement psychologique lié au préjudice esthétique est toujours très important.

Les traitements ont beaucoup évolué depuis les progrès de l'angiographie thérapeutique, de la chirurgie vasculaire et réparatrice, mais grâce aussi à une meilleure connaissance des perturbations hémodynamiques. Néanmoins, les guérisons totales et définitives sont encore loin d'être la règle. En effet, les tentatives de cure radicale n'ont pas toujours été couronnées de succès et ont souvent été respon-

sables d'aggravations. Pour ces raisons, les traitements sont devenus moins ambitieux quant aux résultats mais plus efficaces et moins risqués grâce à une meilleure évaluation de chaque malformation selon sa nature, sa topographie et ses caractéristiques hémodynamiques, permettant de mesurer le meilleur compromis risque-bénéfice. L'éventail thérapeutique s'étend de la simple abstention jusqu'à la chirurgie la plus lourde en passant par la contention, le laser cutané, la chirurgie ambulatoire et l'angiographie thérapeutique.

L'investigation par écho-Doppler est devenue l'examen de première intention dans les malformations vasculaires. Elle permet selon les cas d'éviter ou de mieux orienter les investigations plus lourdes. Elle est souvent impliquée dans les choix comme dans la réalisation des thérapeutiques. La condition de son succès réside dans l'indispensable formation spécifique et approfondie du praticien.

I - BASES ÉLÉMENTAIRES

LES CADRES NOSOLOGIQUES

Ils sont divers et variés selon des critères génétiques, anatomopathologiques, cliniques et hémodynamiques. Aucun n'est suffisamment convaincant pour recueillir l'unanimité. Nous ne tenterons pas de fournir une nouvelle classification qui serait destinée au même sort que les autres et ne ferait qu'ajouter à la confusion. Cependant, la multiplicité des syndromes

Les possibilités médicales se résument à la surveillance clinique et ultrasonore.

CARTOGRAPHIE N°13

Un adulte de 27 ans présente un exophtalmie gauche pulsatile et douloureuse survenue sans cause apparente. On perçoit au stéthoscope un souffle important au niveau de l'orbite gauche.

• **Description anatomo-fonctionnelle**

Topographie : tête.

• Au Doppler continu, on trouve des vitesses globalement élevées avec des résistances basses dans les carotides primitive, interne et externe gauche, ainsi qu'un flux ophtalmique très élevé et rétrograde dans l'artère ophtalmique gauche. La compression de la carotide primitive gauche s'accompagne d'une annulation du flux ophtalmique, mais d'une augmentation considérable du flux dans la carotide interne droite sans modification des flux vertébraux, traduisant la participation potentielle très importante de la carotide droite à la FAV endocrânienne gauche. Les flux jugulaires sont rapides et modérément pulsés.

• A l'écho duplex, on ne constate pas d'anomalie morphologique

particulière, sauf des flux très rapides dans l'orbite d'interprétation difficile. L'écho-Doppler transcrânien ne montre pas d'anomalie de flux des artères cérébrales, mais des vitesses très élevées au niveau du siphon carotidien gauche qu'il est difficile de distinguer du sinus caverneux lui-même à flux très élevés. La réduction de très courte durée de ces flux, puis de leur reprise à un régime presque identique lors de la manœuvre de compression de la carotide primitive gauche et leur absence d'influence lors de la compression de la carotide droite confirment les conclusions déjà retenues au Doppler continu.

Les débits mesurés sont importants : 1200 ml/mn dans l'artère carotide primitive gauche.

• **Synthèse diagnostique et conséquences thérapeutiques**

Il s'agit donc selon notre « classification » d'un angiome tronculaire alimenté par des vaisseaux cérébraux et drainé par le sinus caverneux. Cette malformation est responsable de l'exophtalmie pulsatile en raison de l'hyperpression veineuse, pouvant aboutir à la perte de l'œil.

Des possibilités chirurgicales et/ou interventionnelles existent : ligatures de pédicules, déconnexion des fistules tronculaires, embolisations. Elles seront choisies en fonc-

tion de l'importance de la gêne fonctionnelle, mais aussi du risque ophtalmologique et d'hémorragie veineuse intracrânienne quand les veines de retour sont trop dilatées et surtout lorsque l'une d'entre elles est occluse, fragilisant encore plus les collatérales de suppléance. Dans tous les cas, leur difficulté comme les risques neurologiques iatrogènes feront peser avec prudence leurs indications.

Les possibilités médicales se résument à la surveillance clinique et ultrasonore.

VI - CONCLUSION

Les difficultés diagnostiques et thérapeutiques des malformations vasculaires tiennent aux incertitudes nosologiques et physiopathologiques qui les concernent. Elles semblent devoir se réduire avec la meilleure connaissance des conditions hémodynamiques, grâce notamment au Doppler. C'est la raison pour laquelle il est de première importance que les praticiens de l'écho-Doppler se familiarisent avec cette pathologie sous tous ses aspects diagnostiques et thérapeutiques. Puisse ce chapitre les en avoir convaincus.

BIBLIOGRAPHIE

1 - ORCELL, CHOMETTE G. Anatomie pathologique vasculaire, Flammarion 1978.

2 - RICHELLE MC, ENJORLAS O, MERLAN JJ, MULLIKEN J. Atlas des hémangiomes et des malformations vasculaires superficielles. Medsi. MacGraw

Hill 1991.

3 - FRANCESCHI C. Cure CHIVA, Éditions de l'Armengon 1988.

Cette participation est confirmée par la réduction du flux de la vertébrale lors de la compression de la région rétromastoïdienne. En revanche, les flux veineux exocrâniens sont dans les limites de la normale.

- A l'écho duplex, on ne constate pas d'anomalie particulière, sauf des flux rapides au niveau du cuir chevelu et de la table externe de l'os temporal en regard du sinus latéral droit. L'écho-Doppler transcrânien ne montre pas d'anomalie de flux des artères cérébrales, mais un flux veineux élevé et partiellement pulsé.

Les débits mesurés sont modérément importants : 650 ml/mn dans l'artère carotide primitive droite.

• Synthèse diagnostique et conséquences thérapeutiques

Il s'agit donc selon notre « classification » d'un angiome artériolo-veineux ou encore racémeux (ou cirsoïde) de l'os temporal droit, alimenté par des vaisseaux non cérébraux et drainé par le sinus latéral provoqué et/ou révélé par une grosseur. Cette malformation est responsable d'un nombre non négligeable d'acouphènes pulsatiles invalidants.

Des possibilités chirurgicales et/ou interventionnelles existent : ligatures de pédicules, déconnexion au ras de l'os des fistules tronculaires, embolisations. Elles seront choisies en fonction de l'importance de la gêne fonctionnelle, mais aussi du risque d'hémorragie veineuse intracrânienne quand les veines de retour sont trop dilatées et surtout lorsque l'une d'entre elles est occluse, fragilisant encore plus les collatérales de suppléance. Les récives sont cependant encore fréquentes et peuvent très bien s'expliquer par les raisons que nous avons énoncées plus haut.

	Syndrome de KTW typique	Pseudo-syndrome de KTW Formes superf.	Pseudo-syndrome de KTW Formes articul.	Syndromes de PW typique	Syndrome de PW atypiques	Syndrome de Protée	Maladie de Rendu-Osler
Lymphatiques							
Lymphoœdème par hypoplasie		+				+	
Lymphangiome capillaire		+	+			+	
Lymphangiome caveux						±	
Lymphangiome kystique						+++	
Artères							
Télangectasies							++++ (hémorragie)
Aplasies							
Hypoplasies							
Ectasies				+++ (second)	++ (second)		
Dysplasies FM							
Fistules AV							
FAV capillaire	+++	++	+	+++	++		
FAV géant						+++	
FAV réticulaire				++	++++		+++
FAV tronculaire				++++	±		++
Veines							
Aplasie profonde	+++						
Varices congénitales	+++	+++		++ (second)	++ (second)	+++	
Angiome racémeux			+				
Topographie							
Tête et cou					++	±	++++
Membre supérieur		++			+++	±	
Membre inférieur	+++	+++	+	+++	+++	+++	
Tronc						+++	+++
Superficiel				+++	++	++	+++
Profond				+++	+++	+++	+++
Osseux				+++	++	hypertrophie distale	+ (vert. lombaires)
Articulaire			++ (synoviale)	+++	++++		
Allongement osseux	+	±	±	++++	+	++	

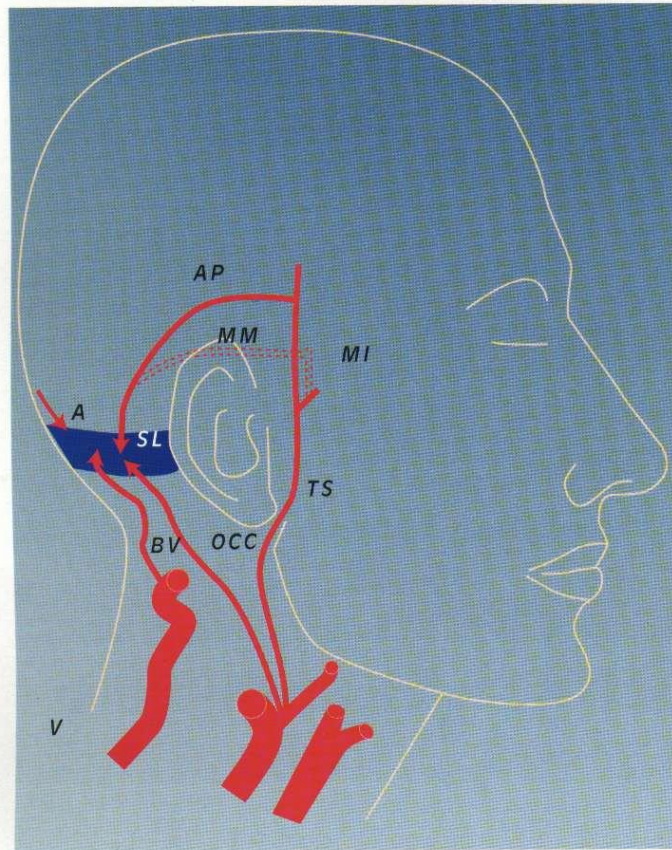


Figure 25. FAVR carotide externe - sinus latéral (cartographie 12).

vitesse nettement mais modérément élevées avec des résistances basses dans la seule artère faciale gauche dont les flux se normalisent lors de la compression de l'angiome. La surface de l'angiome est le siège de flux discrètement élevés et de répartition homogène, à l'exception d'un point précis où la vitesse est beaucoup plus élevée, traduisant la présence d'un petit foyer fistuleux de type artériolo-veineux. La compression de l'artère faciale réduit ce flux sans toutefois le normaliser. En effet, l'artère temporale de flux spontanément normal voit ce dernier augmenter

témoignant de sa participation potentielle à l'alimentation de l'angiome. La recherche de la branche temporale en cause montre qu'il s'agit de l'artère transverse de la face.

- A l'écho duplex, on constate seulement des artères et des veines de calibre normal, sans anévrisme ni autre anomalie. L'angiographie montre le foyer fistuleux artériolo-veineux sous forme de « nidus ». La mesure des débits n'est pas possible car ils sont trop peu importants.

• **Synthèse diagnostique et conséquences thérapeutiques**

Il s'agit dans ce cas d'un FAVCO de type

« cation » d'une FAVCO associant un angiome plan de type capillaire à débit peu élevé associé à un petit foyer artériolo-veineux.

Les possibilités chirurgicales ou interventionnelles ; l'exérèse n'est pas retenue en raison de l'absence de complication grave. Une embolisation prudente est retenue en raison de la gêne esthétique comme préalable à une laser thérapie.

CARTOGRAPHIE N°12 (FIGURE 25)

Une adulte de 29 ans présente des acouphènes pulsatiles droits depuis sa dernière grossesse. On perçoit au stéthoscope un souffle important au niveau de la mastoïde droite.

• **Description anatomo-fonctionnelle**

Topographie : tête.

- Au Doppler continu, on trouve des vitesses globalement élevées avec des résistances basses dans la carotide externe et dans l'artère occipitale droite. La compression de la carotide primitive et de l'artère occipitale arrêtent les acouphènes. Les autres manœuvres de compression étagées et sélectives ne montrent pas de modifications pathologiques des flux des autres artères de la tête et du cou, à l'exception de l'artère occipitale controlatérale dont le flux augmente fortement lors de la compression de la carotide primitive droite, mais aussi de l'artère maxillaire interne droite dont le flux augmente lors de la compression de l'artère occipitale droite via les anastomoses entre les deux artères occipitales. Cela traduit le caractère potentiellement donneur de l'artère occipitale gauche et de l'artère maxillaire interne droite via l'artère méningée moyenne. Enfin, le flux de l'artère occipitale ne se réduisant qu'incomplètement lors de la compression de la carotide primitive droite, on peut en déduire une participation de l'artère vertébrale par ses branches maxillaires

ment de l'impossibilité de maintenir une contention suffisamment réglée et de l'impotence fonctionnelle du membre, il sera décidé d'intervenir par embolisation des foyers artériolo-veinulaires et section-ligature des communications tronculaires. Les deux thérapeutiques sont menées sous Doppler par exploration directe et sous compressions sélectives. Le bilan immédiat montre une quasi normalisation au Doppler comme en artériographie. Les conditions locales s'améliorent vite, les ulcération cicatrisent.

CARTOGRAPHIE N°10

Il s'agit de la même enfant (cartographie n°9), 1 an après. Après 3 mois d'amélioration, reprise évolutive avec ulcération très importante et surtout très hémorragique.

• Description anatomo-fonctionnelle

Récidive de tous les foyers fistuleux dont les débits ont augmenté (6 l/mn).

• Synthèse diagnostique et conséquences thérapeutiques

Évolutivité récente et rapide, qu'il est difficile de ne pas attribuer aux traitements. Les récurrences concernent les FAV embolisées, avec succès, pour les raisons que nous avons évoquées plus haut (nécrose locale avec recrutement sur « angiogenèse provoquée ». Elles ne concernent pas celles qui ont été opérées, mais les voisines qui n'avaient pu être mises en évidence lors des premiers examens (effet de vol probable). L'importance des complications hémorragiques, malgré des tentatives de nouvelles embolisations de sauvetage, amène à une amputation de jambe dont la cicatrisation sera longue et incomplète. Deux ans plus tard, apparition de fistules à débit élevé dans le territoire de la fémorale profonde, qui posera le problème

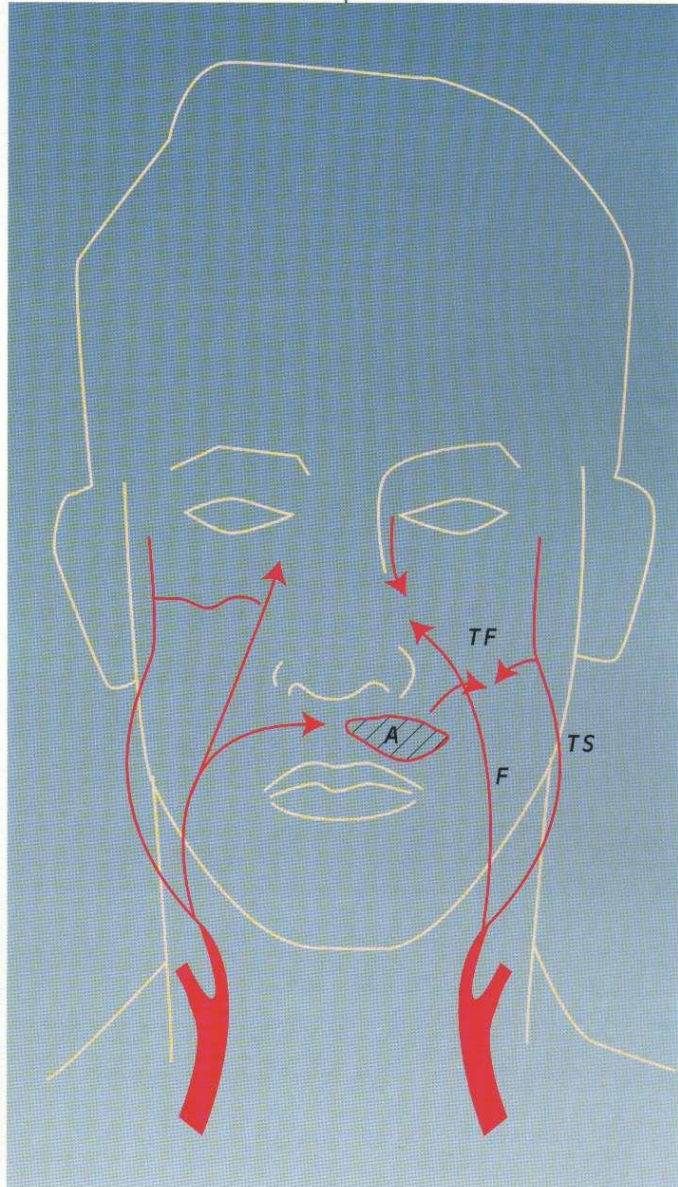
CARTOGRAPHIE N°11 (FIGURE 24)

Une jeune fille de 17 ans présente un angiome plan peu étendu hémifacial gauche de la lèvre supérieure.

• Description anatomo-fonctionnelle

Topographie : face.

• Au Doppler continu, on trouve, avec les manœuvres de compression étagées et sélectives, des



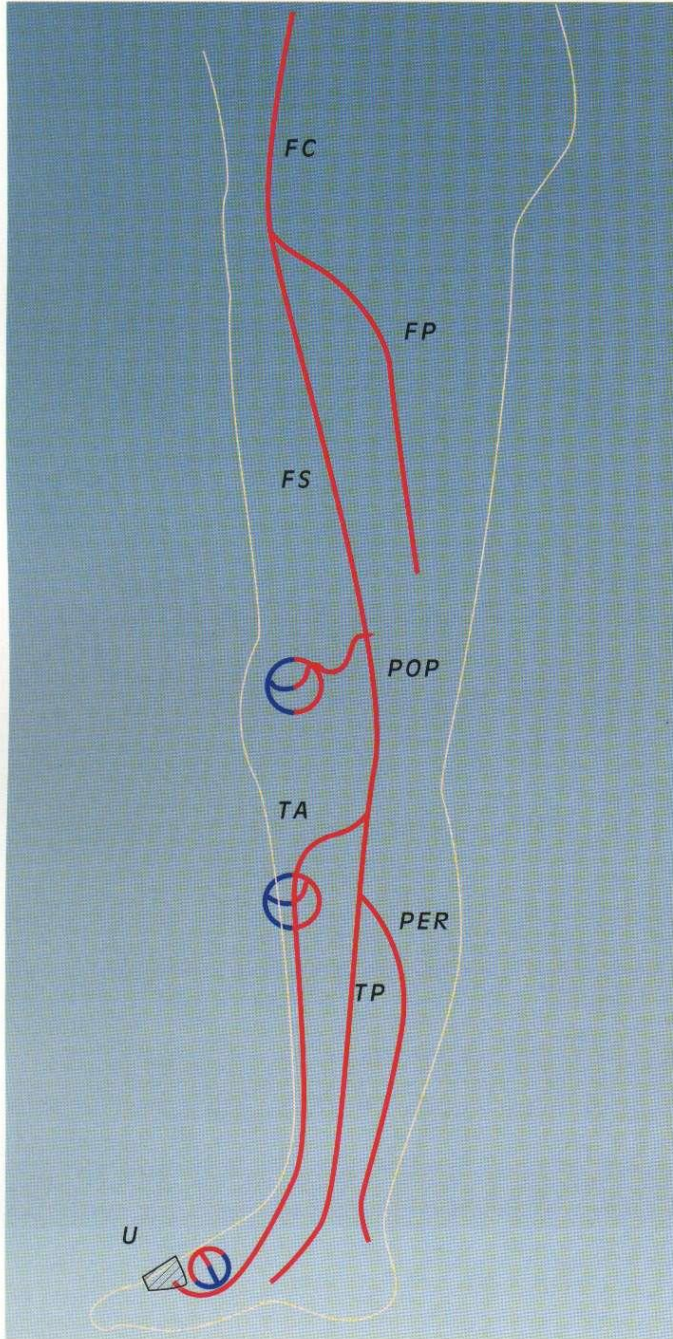


Figure 23. Syndrome de Parkes-Weber (cartographie 9).

plan est de type capillaire sans foyer artériolo-veinulaire.

- A l'écho duplex, on constate des artères et des veines de gros calibre sans anévrisme. On visualise en outre au Doppler couleur, en s'aidant des compressions, des communications artériolo-veineuses directes, donc tronculaires et étagées au tiers supérieur de la tibiale antérieure. Les foyers articulaires du genou intéressent le plateau tibial. Ceux de la pédieuse intéressent les 1^{er} et 2^e métatarsiens. Ici les FAV paraissent plutôt de type artériolo-veinulaire. Les débits mesurés sont très importants : 4,5 l/mn dans l'artère fémorale commune.

Une épreuve de contention globale réglée montre que le débit chute à 200 ml/mn pour une contre-pression de 65 mm/Hg.

• **Synthèse diagnostique et conséquences thérapeutiques**

Il s'agit donc selon notre « classification » d'une FAVCO associant un angiome capillaire, un angiome artériolo-veinulaire (ou cirsoïde) et un angiome tronculaire étagé à débit très élevé intéressant aussi les os, avec allongement important du membre de type syndrome de Parkes-Weber, compliqué d'ulcérations et d'hémorragie.

Des possibilités chirurgicales et/ou interventionnelles existent : ligatures de pédicules, déconnexions étagées des fistules tronculaires ; embolisations et exérèse sont théoriquement possibles, mais les risques iatrogènes (nécroses, poussée évolutive avec ouverture d'autres FAV) font ici préférer dans un premier temps le traitement médical.

Les possibilités médicales se résument à la contention réglée afin de réduire le débit des FAV du membre. Cette contention réglée est ici assez facile pour des raisons anatomiques, mais elle est douloureuse et ne peut être supportée qu'à 40 mm/Hg, ce qui réduit modestement le débit à 1,5 litre. Devant le risque hémorragique persistant en raison notam-

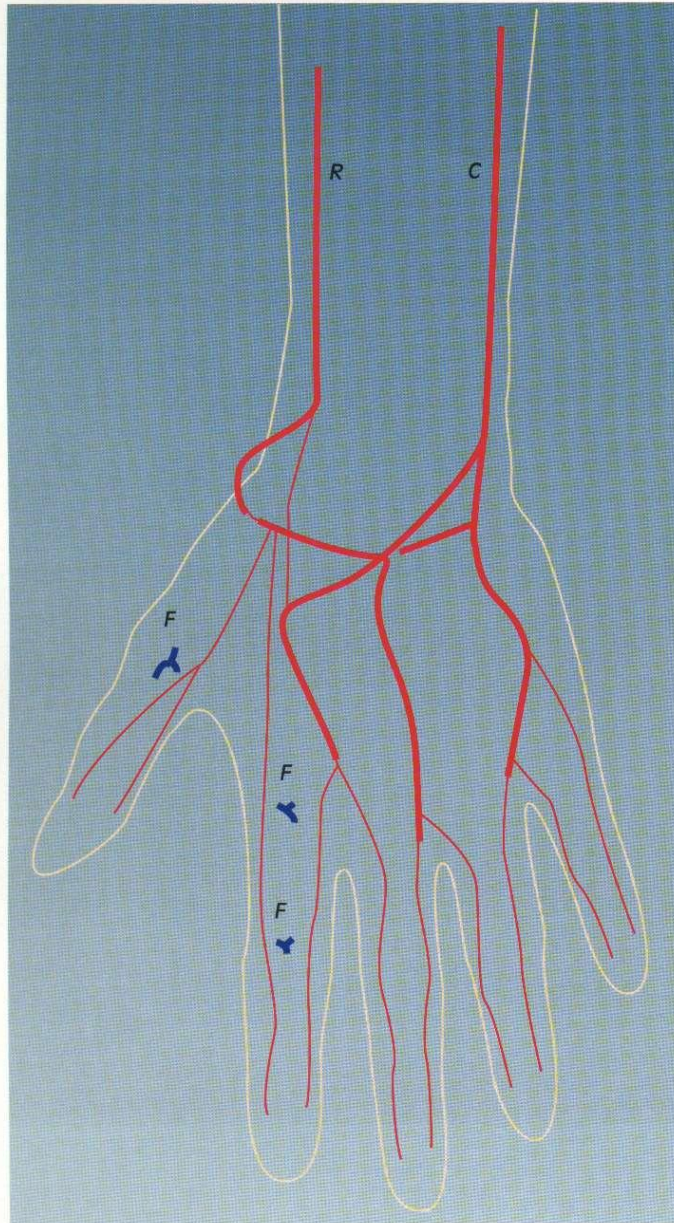


Figure 22. Anévrisme « cirsoïde » (cartographie 8).

• Synthèse diagnostique et conséquences thérapeutiques

Il s'agit donc selon notre « classification... d'un anévrisme artériolo-veinulaire (FAVR) ou encore cirsoïde,

à débit encore modéré et non compliqué d'ulcérations ni d'hémorragies.

Des possibilités chirurgicales et/ou interventionnelles existent : ligatures de pédicules, embolisations et exérèse sont théoriquement possibles, mais les risques iatrogènes (nécroses, poussée évolutive avec ouverture d'autres FAV) font ici préférer le traitement médical.

Les possibilités médicales se résument à la contention réglée afin de réduire le débit des FAV de la main. Cette contention réglée est ici difficile pour des raisons anatomiques, mais sera quand même préférée, protégeant de plus l'angiome des traumatismes et permettant une fonction même imparfaite de la main.

CARTOGRAPHIE N° 9 (FIGURE 23)

Une enfant de 9 ans présente un très important allongement du membre inférieur droit, un angiome plan de la jambe, des veines très dilatées, une chaleur locale élevée et une ulcération saignante du dos du pied.

• Description anatomo-fonctionnelle

Topographie : membre inférieur.
 • Au Doppler continu, on trouve, avec les manœuvres de compression étagées et sélectives, des vitesses globalement élevées avec des résistances basses, avec des signes de FAVCO associant fistules tronculaires et artériolo-veinulaires étagées dans le territoire de l'artère poplitée (articulaires), de la tibiale antérieure à son tiers supérieur et de la pédiuse. Cependant, si l'on comprime l'artère tibiale antérieure, les flux deviennent alors pathologiques dans l'artère tibiale postérieure. La compression simultanée des tibiales antérieure et postérieure fait apparaître un flux pathologique dans l'artère péronière, ce qui traduit une alimentation potentielle évidente par les artères tibiale postérieure et péronière via l'arcade plantaire. L'angiome

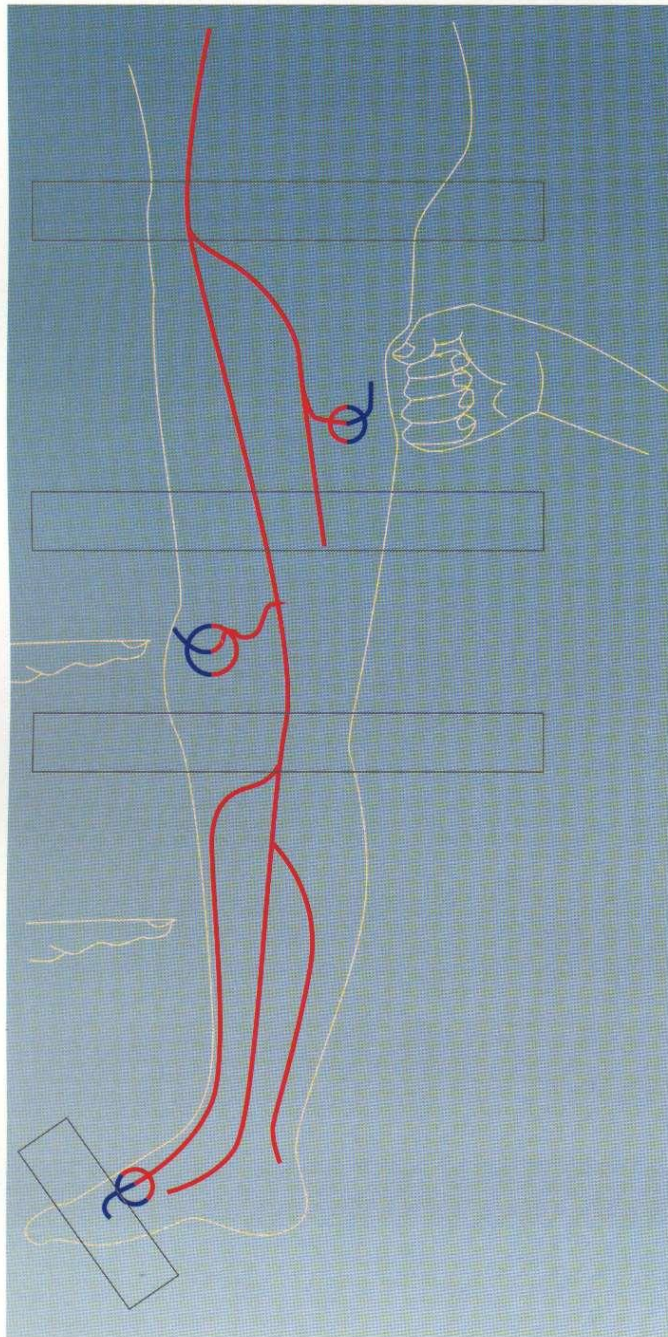


Figure 21. Exemple de compressions étagées, manuelles et par brassard de

théoriquement possible, mais serait ici difficile car il nécessiterait de très nombreuses séances.

**CARTOGRAPHIE N°8
(FIGURE 22)**

Un adulte jeune présente une tuméfaction chaude, battante et soufflante de la main droite, avec d'importantes dilatations veineuses, survenues semble-t-il après un traumatisme professionnel mineur.

• **Description anatomo-fonctionnelle**

Topographie : membre supérieur.

• Au Doppler continu, on trouve, avec les manœuvres de compression étagées et sélectives, des vitesses globalement élevées avec des résistances basses, avec des signes de fistule artériolo-veineuse limitée de l'éminence thénar et de la base de la première phalange des trois premiers doigts. Les pédicules qui alimentent les fistules sont l'artère radiale et ses branches principalement. Les flux de l'artère cubitale spontanément sont corrects. Cependant, si l'on comprime l'artère radiale, les flux deviennent alors pathologiques dans l'artère cubitale, alors que les FAV restent à peine moins alimentées, ce qui traduit une alimentation potentielle évidente par l'artère cubitale via l'arcade palmaire.

La compression sélective de l'éminence thénar normalise le flux radial, mais augmente le flux cubital en raison des foyers de la base des premières phalanges des 2^e et 3^e doigts qui sont donc « repris » par l'artère cubitale.

• A l'écho duplex, on constate seulement des artères et des veines de gros calibre mais sans anévrisme. Les débits mesurés sont modérément importants : 600 ml/mn dans l'artère axillaire.

Une épreuve de contention globale réglée montre que le débit chute à 150 ml/mn pour une contre-pression de 60 mm Hg.

latoire artériel en amont de la compression se normalise quand la compression se trouve en aval ou au niveau de la FAV. Bien évidemment, le régime circulaire redevient anormal dès que la compression porte en aval de la FAV. Le régime circulaire en aval du niveau de la première FAV repérée est normal si ce foyer fistuleux est unique, ou bien de nouveau anormal s'il existe une ou plusieurs autres FAV étagées. Les différents niveaux sont ainsi repérés et cartographiés par la même méthode.

3 - Repérage précis des pédicules donneurs.

C'est encore avec les manœuvres de compression que l'on sera le plus précis et que l'on pourra déterminer aussi les pédicules potentiellement donneurs. Le ou les pédicules spontanément donneurs sont ceux qui sont spontanément le siège de régimes anormaux et qui se normalisent lors de la compression élective du foyer fistuleux correspondant. Le ou les pédicules potentiellement donneurs sont ceux dont les régimes circulatoires sont spontanément normaux, mais dans lesquels les résistances s'abaissent et le flux augmente sensiblement quand on comprime sélectivement le pédicule spontanément donneur.

4 - Repérage précis des foyers de FAV.

Après repérage du niveau et des pédicules des FAV, le siège des FAV peut être plus précisément défini par la compression élective du foyer qui entraîne une normalisation des flux d'amont et d'aval.

5 - Informations complémentaires fournies par le Doppler pulsé et couleur associés à l'écho B.

Les mêmes manœuvres déjà décrites peuvent être utilisées en écho duplex ou triplex. Elles sont cependant moins fiables et plus difficiles à réaliser qu'avec le Doppler continu seul. Elles peuvent néanmoins

le repérage des sites fistuleux dans leurs rapports avec les tissus, avant tout osseux. En revanche, le Doppler transcrânien pulsé ou couleur peut être très utile pour repérer plus précisément les foyers intracrâniens.

6 - Aide à l'angiographie diagnostique et interventionnelle.

La compression au brassard tensionnel n'est bien sûr pas possible ici. Cependant, la méthode de compressions manuelles sélectives est tout à fait possible, indiquant notamment les pédicules potentiellement donneurs, ce qui permettra de mieux porter les indications thérapeutiques, chirurgicales et/ou interventionnelles. Ces mêmes méthodes peuvent être utilisées avec profit en cours d'embolisation ou de chirurgie. On aura noté que cette méthode permet donc une angiographie diagnostique et interventionnelle sélective par compressions pouvant de plus limiter les angiographies sélectives par cathéter migrant.

RÉALISATION DES CARTOGRAPHIES ANATOMIQUES ET FONCTIONNELLES DES FISTULES ARTÉRIO-VEINEUSES

Les variations interindividuelles d'étendue, de type et de localisation, des malformations artério-veineuses, le plus souvent associées à d'autres malformations, ne permettent pas d'en faire une présentation exhaustive. Cependant, nous allons montrer ici, sous forme de cartographies, quelques cas particuliers représentatifs des problèmes diagnostiques et thérapeutiques qui se posent habituellement.

CARTOGRAPHIE N° 7

Un enfant de 12 ans présente un

harmonieusement hypertrophié, avec un angiome plan étendu concernant toute la main, le bras et l'épaule. Les radiographies ne montrent pas d'anomalies osseuses patentes.

• Description anatomo-fonctionnelle

Topographie : membre supérieur gauche.

• Au Doppler continu, on trouve, avec les manœuvres de compression étagées et sélectives, des vitesses globalement élevées avec des résistances basses, mais aucun signe de fistule tronculaire ou artériolo-veinulaire. Il existe seulement des vitesses circulatoires globalement, mais modérément élevées et de façon homogène sur toute la surface de l'angiome plan, qui est donc capillaire (FAVC).

• À l'écho duplex, on constate seulement des artères et des veines de gros calibre mais sans anévrisme ni autre anomalie, et l'angiographie ne montre pas non plus de foyer fistuleux.

Les débits mesurés sont importants : 2,5 litres par minute dans l'artère axillaire.

Une épreuve de compression et de contention globale réglée montre que le débit chute à 400 ml/mn pour une contre-pression de 65 mm/Hg

• Synthèse diagnostique et conséquences thérapeutiques

Il s'agit donc selon notre « classification » d'un angiome plan de type capillaire. Le débit très élevé, inhabituel dans les FAVC, s'explique par la surface particulièrement importante de l'angiome.

Les possibilités chirurgicales ou interventionnelles sont inexistantes en raison de l'impossibilité de réduire l'angiome par une exérèse ou par des embolisations.

Les possibilités médicales se résument à la contention réglée afin de réduire le débit qui pourrait sans cela entraîner des conséquences

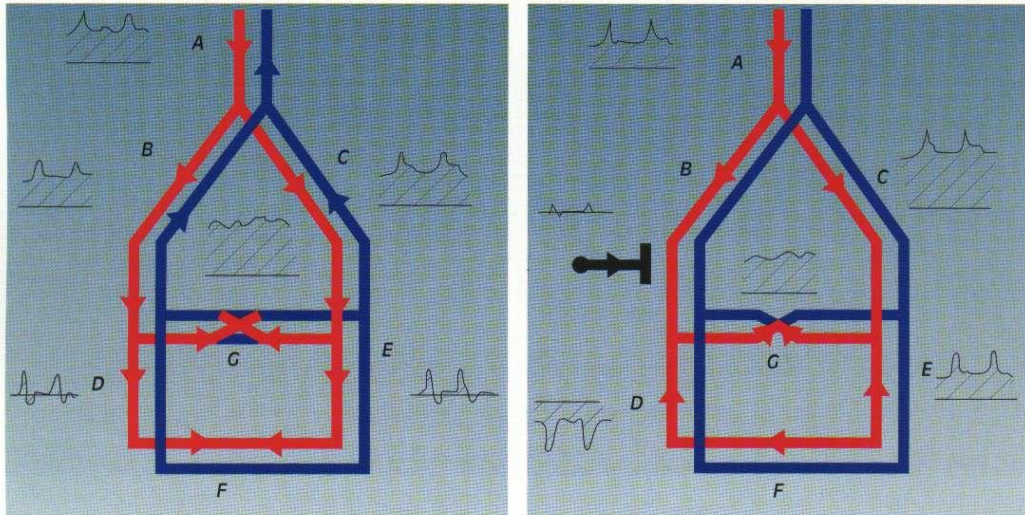


Figure 20. Repérage des pédicules actuels et potentiels par les compressions.

seul. Elles sont cependant utiles pour affiner encore le repérage des sites fistuleux dans leurs rapport avec les tissus, notamment osseux.

6 - Aide à l'angiographie diagnostique et interventionnelle.

La compression réglée au brassard tensionnel à la racine du membre, jusqu'à l'obtention d'un régime circulaire normal en amont comme en aval du brassard, ce qui est atteint lorsque la contre-pression avoisine la pression diastolique, permet de pratiquer une angiographie « lente ». En effet, les premiers temps de l'injection sont ralentis et non perturbés par le retour trop rapide. Le dégonflage du brassard pendant la suite de l'injection permet ensuite de repérer très précisément les foyers fistuleux.

Si à cette méthode on associe les manœuvres de compressions étagées et sélectives, on obtiendra de meilleures précisions encore sur les foyers fistuleux, en indiquant notamment les pédicules potentiellement donneurs, ce qui permettra de mieux porter les indications thérapeutiques, chirurgicales et/ou interventionnelles.

Ces mêmes méthodes peuvent être

utilisées avec profit en cours d'embolisation ou de chirurgie. On aura compris que cette méthode permet donc une angiographie diagnostique et interventionnelle sélective par compressions, réduisant ou annulant les cathétérismes sélectifs à distance du point de ponction.

Au niveau de la tête et du cou

1 - Analyse Doppler du régime circulaire des vaisseaux du cou et de la face : carotides primitives, internes et externes, vertébrales et sous-clavières.

- Si les résistances circulatoires d'aval sont normales, cela signifie l'absence de FAV importante en aval, mais ne peut en aucun cas éliminer la présence d'une FAV de débit peu important. On examine ensuite, en les suivant sur leurs trajets, les vaisseaux principaux du cou, de la face et des orbites.

- Si les résistances restent normales, on peut conclure à l'absence de FAV tronculaire ou artériolo-veinulaire.

- Si le patient est porteur d'un angiome plan cutané, sans réduction sensible des résistances sur les axes artériels principaux, l'examen direct au Doppler continu

à haute fréquence (de 8 à 10 MHz) montrera des résistances localement plus basses, traduisant un débit local supérieur à la normale mais trop faible pour être chiffrable. Cependant, il faut absolument vérifier sur toute la surface des angiomes plans qu'il n'existe pas un petit foyer fistuleux à vitesse élevée (petit foyer de FAVR), même en l'absence de flux notablement élevés dans les artères voisines, petites ou plus grandes, car les décisions thérapeutiques en dépendent étroitement.

- Si les résistances d'aval sont basses, avant de mesurer les débits, s'assurer de l'absence d'autres causes qu'une FAV comme nous l'avons décrit plus haut, surtout si les résistances sont modérément basses.

2 - Repérage du siège des FAV.

Le repérage direct des FAV est aléatoire, soit par défaut soit par excès. Les manœuvres de compression permettent en revanche une bonne précision. Les compressions étagées et sélectives ne peuvent être ici que manuelles et sélectives, depuis la racine du cou jusqu'à la face et le cuir chevelu. Elles montrent que le régime circu-

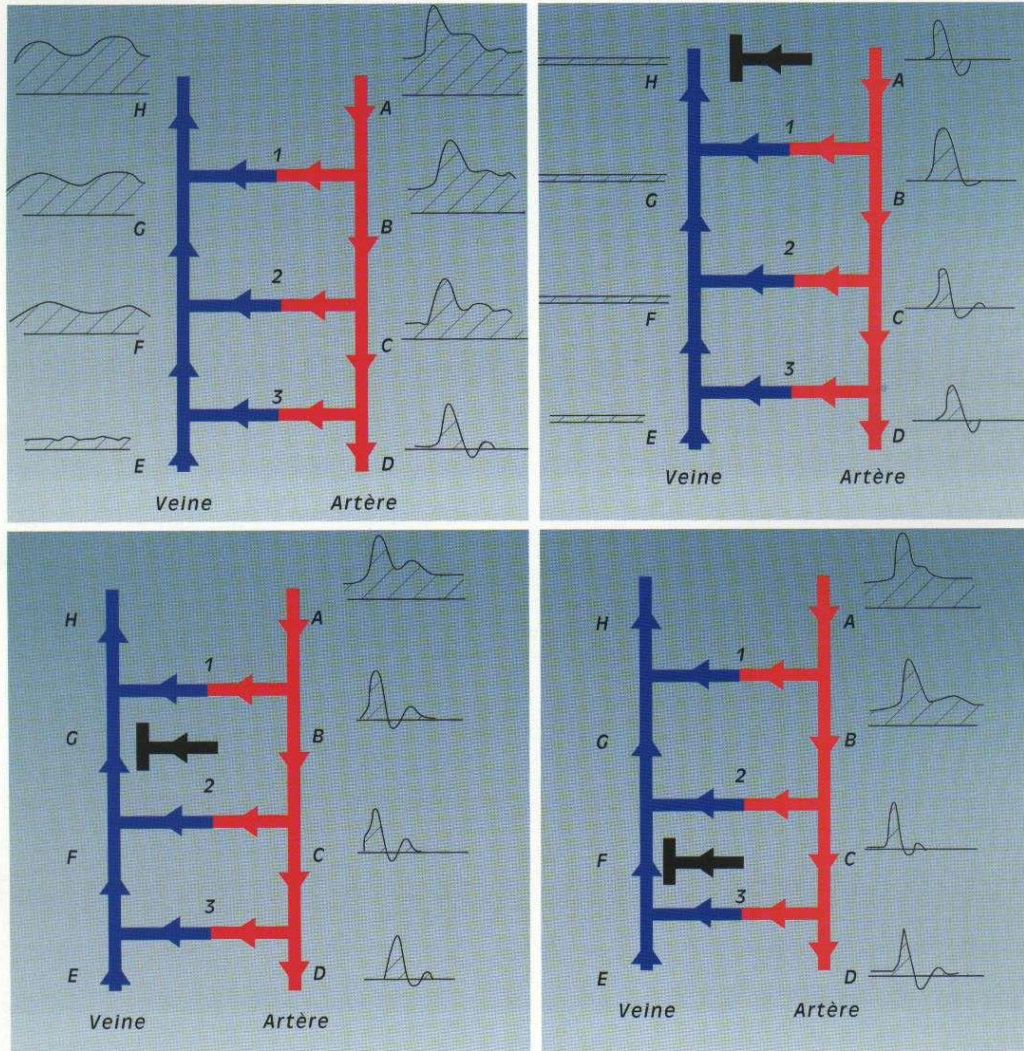


Figure 19. Repérage de niveau des FAV par les compressions étagées.

tiellement donneurs. Le ou les pédicules spontanément donneurs sont ceux qui sont spontanément le siège de régimes anormaux et qui se normalisent lors de la compression élective du foyer fistuleux correspondant. Le ou les pédicules potentiellement donneurs sont ceux dont les régimes circulatoires sont spontanément normaux, mais dans lesquels les résistances abais-

sent et le flux augmente sensiblement quand on comprime sélectivement le pédicule spontanément donneur.

4 - Repérage précis des foyers de FAV.

Après repérage du niveau et des pédicules des FAV, leur siège peut être plus précisément défini. La compression élective du foyer

entraîne une normalisation des flux d'amont et d'aval.

5 - Informations complémentaires fournies par le Doppler pulsé et couleur associés à l'écho B.

Les mêmes manœuvres déjà décrites peuvent être utilisées en écho duplex ou triplex, mais elles sont moins fiables et plus difficiles à réaliser qu'avec le Doppler continu.

tielles associées aux actuelles.

Le Doppler continu per-opérateur, chirurgical, ou par angiographie interventionnelle, aide à la précision des gestes, réduit le risque iatrogène, et permet de contrôler extemporanément les résultats.

MESURES VÉLOCIMÉTRIQUES

Les régimes circulatoires.

Ce sont les résistances circulatoires au niveau des pédicules donneurs qui signent le type de communication. Plus les résistances sont basses, selon l'index de Pourcelot (vitesse systolique maximum A - vitesse télé-diastolique D/vitesse systolique maximum A), plus la fistule d'aval sera dite « active », c'est-à-dire plus débitante.

Les causes d'erreur sont cependant non négligeables, notamment pour les résistances peu ou modérément réduites. À tous les niveaux, il faudra se méfier des autres causes pouvant réduire les résistances : les processus inflammatoires, l'effort musculaire et la température élevée, corporelle ou ambiante. Ces causes doivent être recherchées et éliminées. La comparaison avec le membre ou l'organe symétrique permet très simplement, et dans la plupart des cas, de trancher ce problème.

Les débits.

La mesure de débit théoriquement la plus fiable et la plus précise est obtenue par la mesure de la vitesse moyenne multipliée par la surface de la section du vaisseau donneur principal. La mesure précise de la vitesse est trop dépendante de l'angle d'incidence pour être considérée comme parfaitement vraie et reproductible, même malgré les « corrections » d'angle automatiques ou non. La mesure de la surface de section du vaisseau est obtenue par une mesure préalable du diamètre. L'imprécision même faible de la mesure du diamètre retentit de façon importante sur la mesure du débit.

Lorsque le vaisseau a son symétrique controlatéral supposé normal, on peut établir un rapport des vitesses et des débits entre les deux (« rapport de débit de fistule par symétrie » ou RDFS).

Quand cette mesure par symétrie n'est pas réalisable, on pourra, si la compression est possible (membres surtout), établir un « rapport de débit de fistule par compression » ou RDFC. Ce rapport est égal à la vitesse moyenne (vm) spontanée dans l'artère donneuse principale à la racine du membre divisé par la valeur de la vitesse moyenne dans la même artère quand la fistule est fermée. La compression de fistule peut s'obtenir par une compression réglée, qui consiste à poser un brassard à tension à la racine du membre, et le gonfler jusqu'à obtenir un flux de régime normal dans l'artère. Elle peut aussi s'obtenir par compression manuelle sélective de la FAV, mais n'est pas possible en cas de FAV multiples et étagées. La contention réglée consiste à obtenir une normalisation de régime par contention sur toute l'étendue du membre (bande ou bas) depuis la distalité jusqu'à la FAV la plus proximale comprise.

Pour plus de précaution, et afin d'éviter des erreurs grossières de mesure, il est souhaitable d'établir les trois types de mesure, une aberration entre elles pouvant permettre de repérer l'erreur.

MANŒUVRES (FIGURES 19, 20 ET 21)

Au niveau des membres

1 - Analyse Doppler du régime circulaire à la racine du membre : artères sous-clavières, axillaires, fémorales communes et iliaques.

• Si les résistances circulatoires d'aval sont normales, cela signifie l'absence de FAV importante en aval mais ne peut éliminer une FAV peu débitante. C'est pourquoi, on examine ensuite, en les suivant sur

leurs trajets, les vaisseaux principaux des bras, avant-bras, mains, cuisses, jambes et pieds. Si les résistances restent normales, on peut conclure à l'absence de FAV tronculaire ou artériolo-veinulaire.

• Si le patient est porteur d'un angiome plan cutané, sans réduction sensible des résistances sur les axes artériels principaux, l'examen direct au Doppler continu à haute fréquence (de 8 à 10 MHz) montrera des résistances localement plus basses, traduisant un débit local supérieur à la normale mais trop faible pour être chiffrable.

• Si les résistances d'aval sont basses, avant de mesurer les débits, s'assurer, surtout si les résistances sont modérément basses, de l'absence d'autres causes qu'une FAV comme nous l'avons décrit plus haut.

2 - Repérage du niveau des FAV.

Le repérage direct des FAV est aléatoire, soit par défaut soit par excès. Les manœuvres de compression permettent en revanche une bonne précision. Les compressions étagées, manuelles et/ou au brassard à tension, depuis la racine du membre jusqu'à la distalité, montrent que le régime circulaire artériel au-dessus de la compression se normalise quand la compression se trouve au-dessus ou au niveau de la FAV. Bien évidemment, le régime circulaire redevient anormal dès que la compression porte au-dessous de la FAV. Le régime circulaire au-dessous du niveau de la première FAV repérée est normal, avec et sans compression, si ce foyer fistuleux est unique. Si ce régime est encore anormal, c'est qu'il existe une ou plusieurs autres FAV étagées, dont les différents niveaux seront repérés par autant de compressions étagées.

3 - Repérage précis des pédicules donneurs.

C'est encore avec les manœuvres de compression que l'on sera le plus précis et que l'on pourra de plus déterminer les pédicules poten-

à une aggravation de ces angiomes plans en raison de l'hyperpression veineuse d'aval secondaire (voir chap. « Malformations veineuses ».)

Fistules artério-veineuses réticulaires (FAVR)

Ce sont des FAV par communications artériolo-veineuses directes (réticulaires), ou angiome artériolo-veineux, ou angiome réticulaire, qui échappent bien sûr à la régulation neuro-humorale, et dont le débit est en général élevé mais variable selon leur nombre et leur importance. Elles donnent un aspect en nid (ou « nidus ») en angiographie.

Leur localisation peut être cutanée (en un lieu quelconque d'un angiome plan, par ailleurs banal), intramusculaire, cartilagineuse, osseuse, méningée et cérébrale. Les complications peuvent être cardiaques en raison du débit, ou bien hémorragiques en raison notamment d'une pression trop élevée dans des veines de drainage fragilisées par la dilatation secondaire, ou encore trophiques sur les os par allongement, érosion, voire fractures.

Les traitements dépendent comme nous l'avons vu plus haut des conditions hémodynamiques particulières à chaque configuration. On peut dire, pour schématiser, que toutes les fois qu'une contention réglée efficace sera possible, c'est elle qui sera adoptée. Les embolisations (comme la chirurgie) seront réservées aux formes graves par leurs complications hémorragiques ou cardiaques, le pronostic vital devenant alors prédominant par rapport aux risques iatrogéniques.

Fistules artério-veineuses tronculaires (FAVT)

Ce sont des FAV par communication tronculaire, ou fistules tronculaires, ou angiomes tronculaires. Elles sont constituées de communications directes uniques ou multiples en échelle ou bien par l'intermédiaire de poches caverno-

mateuses entre les troncs artériels et veineux. Elles sont hémodynamiquement comparables aux fistules artériolo-veineuses sauf par l'importance, habituellement nettement plus élevée, du débit.

Elles sont ubiquitaires, mais surtout rencontrées au niveau des membres, et pratiquement pas au niveau de la peau.

Leur approche thérapeutique avoisine celle des FAVR.

Fistules artério-veineuses composites (FAVCO)

Ce sont des FAV complexes ou plus justement composites qui associent les trois formes précédemment décrites dans des proportions diverses.

Ces FAV entrent souvent dans le cadre d'une phacomatose.

Configurations malformatives les plus souvent rencontrées selon la topographie

Tête et cou

- Angiomes capillaires (FAVC) cutanés associés à des petits foyers superficiels de fistules artériolo-veineuses (FAVR).
- Angiomes artériolo-veineux (FAVR) des parties molles souvent de type hémolymphangiomateux.
- Angiomes artériolo-veineux (FAVR) du cuir chevelu réalisant la forme d'angiome classiquement appelée anévrisme cirsoïde.
- Angiomes artériolo-veineux (FAVR) transcrâniens, habituellement entre les branches de la carotide externe et le sinus latéral.
- Angiomes artériolo-veineux (FAVR) intracrâniens, du type de l'angiome dit plexiforme de Dandy.

Membres

- Angiomes tronculaires (FAVT) et artériolo-veineux (FAVR) associés (FAVCO) de type ostéohypertrophique, dont le typique syndrome de PW.
- Angiomes capillaires (FAVC) plans

associés à des malformations veineuses de type syndrome de KTW.

Tronc

- Angiomes capillaires (FAVC) plans simples.
- Angiomes capillaires (FAVC) géants.
- Angiomes artériolo-veineux (FAVR) du petit bassin.
- Angiomes artériolo-veineux (FAVR) de la moelle épinière.

C - ÉCHOTOMOGRAPHIE-DOPPLER

La vélocimétrie Doppler, notamment continue, associée aux manœuvres de compression constitue la clé essentielle de l'investigation des malformations artérioveineuses. L'échotomographie B avec ou sans codage couleur du Doppler peut être un complément utile mais ne saurait en aucun cas la remplacer.

En effet, c'est le régime circulaire, tel qu'il se manifeste au Doppler, qui peut seul donner la « signature » du type de malformation : angiomes capillaires (FAVC) à résistances modérément basses et réparties de façon homogène sur toute sa surface ; angiomes artériolo-veineux (FAVR) à résistances basses, en « foyers » ; angiomes tronculaires (FAVT) à résistances très basses, ponctuels et étagés.

Le Doppler continu associé aux manœuvres de compression peut déterminer aussi le siège des communications, ainsi que les pédicules qui les alimentent actuellement et/ou potentiellement.

Le Doppler continu associé à l'angiographie peut améliorer considérablement la précision des angiographies de contraste, tant pour distinguer le site et le nombre précis des communications que pour déterminer les alimentations enten-

stabilisation et l'effet bénéfique de la contention réglée, il est plus difficile d'expliquer les régressions. Certes, il peut s'agir de FAV « spontanément régressives », comme certaines de celles qui se manifestent au cours des grossesses. Il peut aussi s'agir d'une interruption du cercle vicieux selon lequel la FAV a une tendance à se maintenir du fait du « traumatisme » hémodynamique. La réduction de ce traumatisme favoriserait alors les « réparations ».

Le traumatisme mécanique, iatrogène ou accidentel, pourrait

« réveiller » une FAV hémodynamiquement quiescente en élargissant une fistule par effet mécanique (rupture partielle, etc.) qui débiterait alors suffisamment pour se développer encore plus par le cercle vicieux dont nous venons de parler.

La grossesse est manifestement une occasion de découverte ou de poussée de FAV congénitales. Tout se passe comme si les facteurs de régulation hémodynamique locale et générale se trouvaient perturbés par la grossesse. Nous avons pris comme préalable que les FAV

congénitales échappaient à la régulation neuro-humorale habituelle. Ainsi, la grossesse ne pourrait pas déréguler ce qui ne pouvait l'être. On peut néanmoins avancer comme hypothèse qu'avant la grossesse la dysrégulation locale était plus ou moins compensée par la régulation régionale et générale devenue défailante lors de la grossesse.

B - CLASSEMENTS NOSOLOGIQUE, HÉMODYNAMIQUE ET THÉRAPEUTIQUE DES MALFORMATIONS ARTÉRIO-VEINEUSES CONGÉNITALES (FIGURE 18)

Selon ce modèle physiopathologique, nous pouvons envisager une mise en « ordre » des FAV selon un schéma proche de celui d'André.

Fistules artério-veineuses capillaires (FAVC)

Ce sont des FAV par dilatation du réseau capillaire mal différenciées, ou fistules capillaires, ou angiomes capillaires. Contrairement à l'usage, nous les classons dans le groupe des FAV, car elles remplissent les deux conditions nécessaires suivantes :

- leur débit est supérieur à la normal, même s'il est généralement peu important ;
- elles ne répondent pas aux systèmes de régulation neuro-humorales (leur non-réactivité hémodynamique aux épreuves thermiques comme aux médicaments vaso-actives en témoignent).

Elles concernent habituellement les angiomes cutanés et certains angiomes des organes pleins. Seule leur exérèse, quand elle est techniquement possible, ou bien leur destruction par laser peuvent en venir radicalement à bout. L'occlusion des veines de drainage (pouvant apparaître comme des varices congénitales, alors qu'elles ne sont que des veines dilatées par la surcharge de drainage) peut aboutir

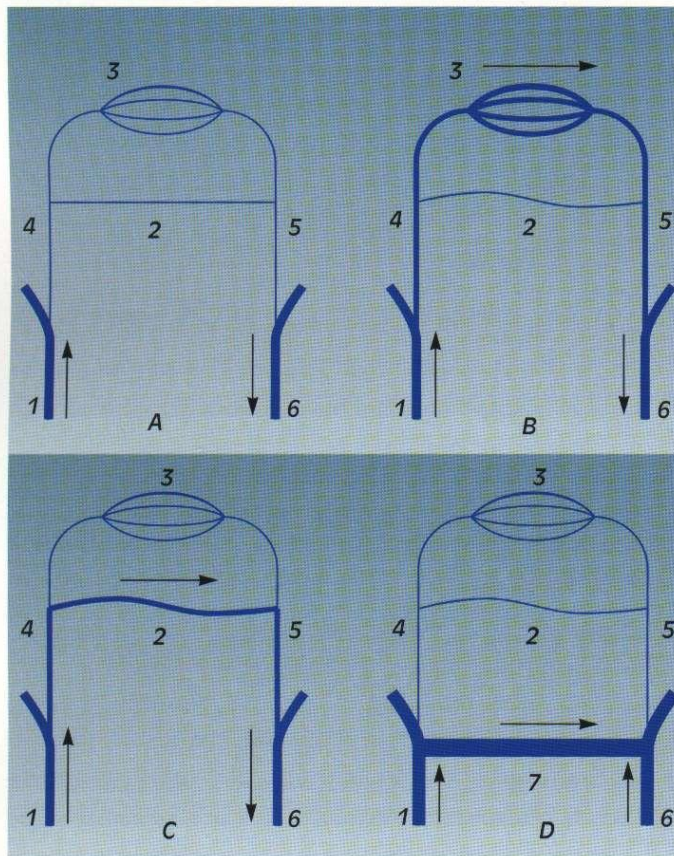


Figure 18. Schématisation anatomique des FAV congénitales. 1 : tronc artériel. 2 : métartériole. 3 : capillaire. 4 : artériole. 5 : veinule. 6 : tronc veineux. A : normal. B : FAVC : capillaires indifférenciés dilatés. C : FAVR ou artériolo-veineuse. D : FAVT : shunts directs entre les troncs.

dont la résistivité augmenterait avec le débit de courant. Ceci est possible quand le débit de courant devient tel qu'il fait chauffer la résistance en série, la chaleur ayant pour effet d'augmenter la résistivité. C'est grossièrement ce qui se passe dans les artères. Une FAV se comporte comme une résistance en parallèle et l'axe donneur principal comme une résistance en série. En effet, plus la résistance sera basse dans la FAV, plus le débit augmentera dans l'axe donneur principal jusqu'à une valeur telle qu'elle entraînera une perte de charge proportionnelle au débit, à 8 fois la longueur du vaisseau et de l'indice de viscosité et inversement proportionnelle à la racine quatrième du rayon conformément à la loi de Poiseuille :

$$dP = Q \cdot 8 l n / \pi r^4$$

La résistance R est donc ici :

$$8 l n / \pi r^4$$

Cette mesure ne reste vraie que si le régime est laminaire. Elle n'est plus directement applicable quand le régime est perturbé, car alors la perte de charge liée à cette perturbation augmente l'effet de résistance.

On voit donc qu'il n'y aura de vol que si la FAV est très peu résistante (courte et de gros calibre) et si l'axe donneur est suffisamment long et/ou de petit calibre. On pourra réduire et/ou supprimer le vol soit en réduisant le calibre de la FAV, soit en augmentant le calibre de l'axe donneur, soit en diminuant le débit par augmentation des résistances en aval de la FAV.

Il va de soi que vouloir réduire le débit en augmentant les résistances en amont de la FAV (ligature ou rétrécissement) aboutirait à une accentuation du vol. On aura noté en passant que le « voleur » est tout autant volé que celui qu'il vole. Il va de soi que c'est la fistule la plus débitante qui, par la chute du gradient de pression artério-veineux qu'elle entraîne, va proportionnellement « voler » les autres qui seront alors peu ou pas débitantes et donc fonctionnellement méconnues

(« inactives »).

Il va tout autant de soi que la fermeture de la fistule la plus débitante, supprimant ainsi son effet de vol, va favoriser l'augmentation de débit dans les fistules restantes préalablement méconnues en raison du vol.

Conséquences physiopathologiques

• Effets monofactoriels.

La suppression par occlusion ou ligature-section de la FAV active, et seule préalablement repérable, peut « réveiller » une ou plusieurs autres FAV jusque-là « endormies » par l'effet de vol. Ceci reste vrai, que les fistules soient de même type ou différentes, en série, en parallèle et en réseau. A l'extrême, on peut ainsi comprendre pourquoi les traitements radicaux, y compris par amputation des FAV des membres les plus distales, puissent aboutir de proche en proche à des amputations de membre, les FAV les plus proximales étant masquées avant chaque amputation par la FAV la plus distale voleuse, mais se révélant ensuite, le vol étant supprimé.

• Effets plurifactoriels.

La suppression comme l'oblitération étendue de l'artère apparemment donneuse aura pour effet soit d'entraîner une nécrose tissulaire d'aval, favorisant de multiples néovaisseaux qui à terme pourront rendre à nouveau fonctionnelle la fistule, soit, supprimant son effet de flux compétitif, de rendre fonctionnels des pédicules collatéraux potentiellement donneurs.

La destruction comme l'oblitération de la veine ou des veines de retour peuvent être inefficaces, des collatérales veineuses préalablement non préférentielles pouvant assurer ce même retour. Si, au contraire, elles sont hémodynamiquement efficaces, elles seront responsables d'une hyperpression intravasculaire et transmurale dans la microcirculation

d'amont. Cette hyperpression transmurale entraînera non seulement une ouverture plus importante des microfistules pathologiques congénitales éventuellement associées, mais aussi les microshunts physiologiques, aggravant les troubles trophiques et favorisant la nécrose comme les saignements.

La contention globale en amont et au niveau des FAV réglée au Doppler permet de constater, pour une pression donnée qui est variable selon le débit des FAV, une normalisation des résistances circulatoires sans perturber les débits distaux. Cela semble dû à la compression veineuse globale qui réduit le débit en augmentant les résistances dans le territoire veineux. L'absence de complications réelles, et notamment trophiques, auxquelles on pourrait s'attendre en raison de l'hyperpression ainsi provoquée dans la microcirculation d'amont, peut s'expliquer comme suit.

La contention ne provoque pas seulement une hyperpression endoluminale dans la microcirculation en augmentant la résistance au retour veineux, condition nécessaire de la réduction du débit de fistule, elle exerce aussi une contrepression globale extraluminaire sur cette même microcirculation, ce qui a pour effet de réduire la pression transmurale. Hors c'est bien cette pression transmurale que l'on mesure par la différence entre les pressions intra- et extraluminales qui, par ses excès, entraîne une souffrance tissulaire et la dilatation des vaisseaux. Quand cette contention peut être tolérée à un niveau suffisant et prolongée sur des mois, il semble bien que l'évolutivité se stabilise et que les troubles trophiques cutanés régressent souvent. Parfois, on peut avoir la surprise de constater une réduction notable du débit alors même que la contention est ôtée. S'il est assez « facile » de comprendre la

Hémodynamique des FAV multiples

Considérons un schéma simple d'association de plusieurs fistules, qu'elles soient de type identique ou différent.

L'effet de vol (figures 17 A et B). On dit qu'il y a « vol » quand le débit et la pression chutent en aval d'une lésion dite « voleuse ». C'est-à-dire quand cette lésion « détourne » une certaine quantité de débit au profit

d'un vaisseau, et donc au détriment d'un autre.

Quelles sont les conditions nécessaires à un « vol » ? Il faut simplement que l'axe donneur principal soit dans des conditions telles qu'il ne puisse assurer un débit « normal » dans l'axe « volé » en raison de la présence de la lésion « voleuse ». Autrement dit, il faut que la lésion provoque une perte de charge dans l'axe donneur principal, de sorte

qu'elle retentisse sur l'axe volé.

Si nous assimilons ce phénomène hémodynamique à un phénomène électrique, nous dirons que tout se passe comme si, de deux résistances en parallèle, l'une venait à chuter au point d'entraîner une chute de débit (d'intensité) dans l'autre. Pour obtenir ce effet électrique, il faut nécessairement placer en amont une résistance en série

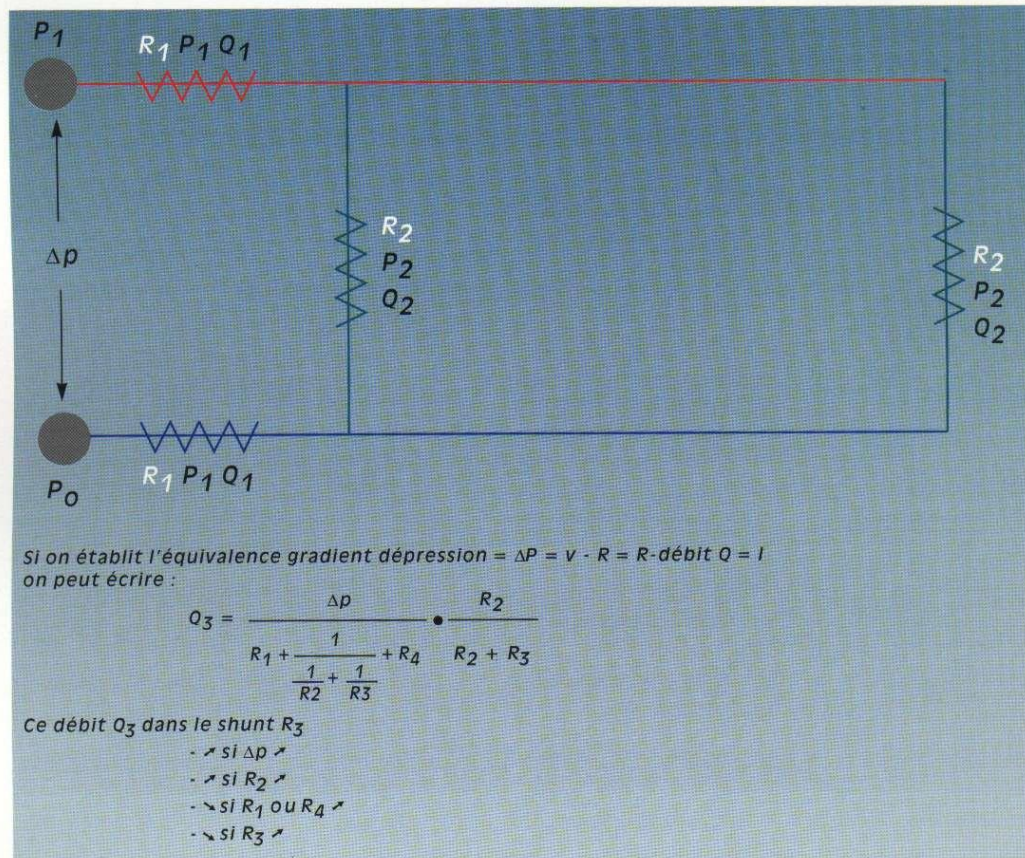


Figure 17 B. Effet de vol et circuit hémodynamique.

Si on assimile le gradient de pression à la différence de potentiel électrique et le débit à l'intensité de courant électrique, les calculs ne sont que partiellement semblables avec ceux de la figure 17 A.

La différence vient de ce que le comportement des résistances élec-

triques est différent de celui des résistances hydrauliques. Une résistance électrique reste la même quel que soit le débit du courant, alors qu'une résistance hydrodynamique est proportionnelle au débit du fluide qui la traverse dans la mesure où le fluide n'est jamais parfait et que se produisent des perturbations supplémentaires (turbulences notamment)

entraînant une perte de charge accrue. On comprend ainsi pourquoi les réductions des résistances d'aval en augmentant le débit dans l'axe donneur vont augmenter relativement les résistances d'amont (pertes de charge par hyperdébit), vont aggraver le vol, mais que leur augmentation va le réduire notablement.

et proportionnellement à son importance :

- une augmentation de débit et donc de vitesse circulatoire dans l'artère afférente qui augmente de longueur et de calibre sans doute par libération de facteurs pariétaux dilatateurs sous l'effet des phéno-

mènes de cisaillement pariétal ;

- une augmentation de débit et de pression dans la veine efférente entraînant sa dilatation. Elle produit des effets plus particuliers selon son type.
- Quand la FAV est tronculaire, elle provoque un effet de vol dans le

réseau artériel d'aval en débit comme en pression.

- Quand la FAV est réticulaire, elle provoque un effet de vol dans les capillaires d'aval.
- Quand la fistule est capillaire, elle s'accompagne nécessairement d'une dilatation capillaire.

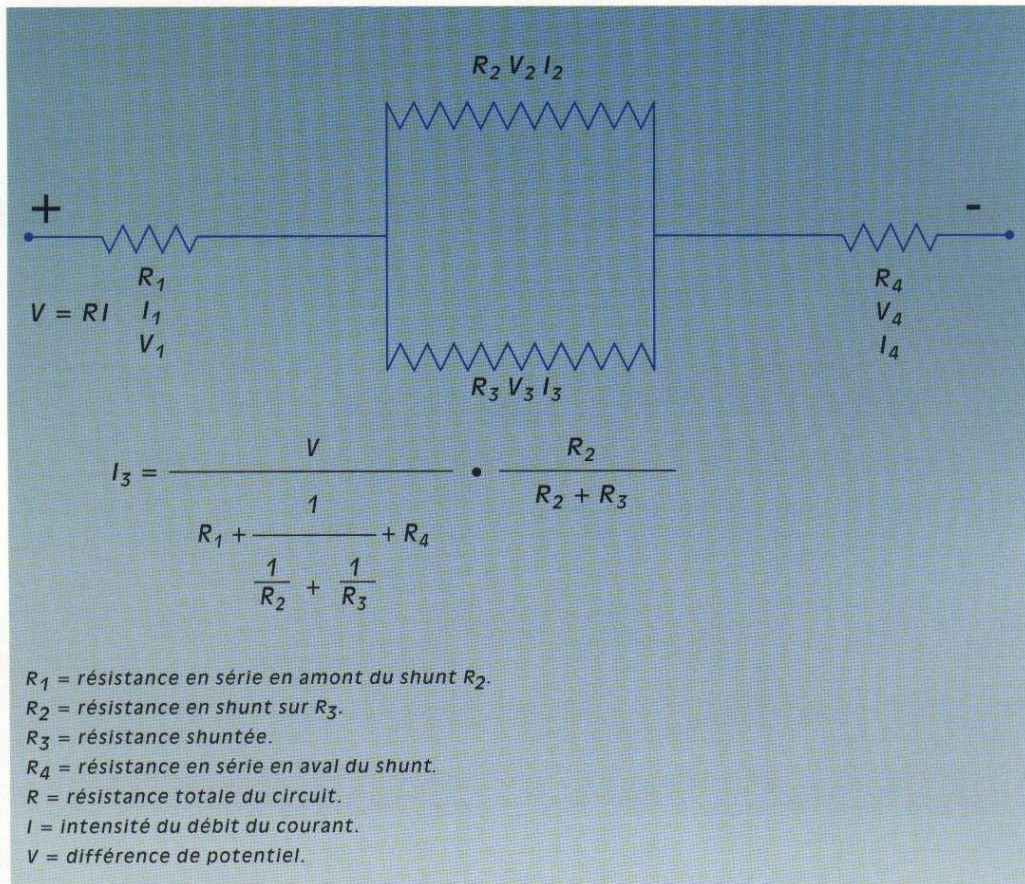


Figure 17A. Effet de vol et circuit électrique. Le débit du courant dans chaque résistance en parallèle est proportionnel à la différence de potentiel entre les deux bornes du générateur moins la différence de potentiel entre les extrémités de la résistance d'amont en série, ainsi qu'au rapport entre les autres résistances en série et elle-même. Cela veut dire que la perte d'intensité dans chacune des résistances en série reste proportionnellement égale, par

rapport aux autres résistances en série et qu'il n'y a pas de vol de l'une par l'autre, mais que c'est la résistance d'amont en série qui « vole » plus ou moins du courant selon son importance en faisant chuter la tension. On ne peut faire varier l'intensité (le débit de courant) en R_2 et R_3 qu'en changeant les valeurs de R_1 . On voit aussi, selon la formule conforme à la loi d'Ohm, que si l'on considère que R_2 est le shunt, le débit ou intensité I_3 variera dans la résistance R_1 dans les

conditions suivantes : il augmentera avec la différence de potentiel du générateur et avec l'augmentation de la résistance R_3 dans le shunt. Cela veut bien dire que plus la résistance R_3 du shunt sera basse plus elle « volera » le débit de courant dans R_3 , à condition que la résistance en série R_1 d'amont ne soit pas nulle. On voit aussi que plus la résistance R_1 sera élevée plus le débit dans R_2 et R_3 sera bas, mais le vol sera néanmoins plus important en valeur relative.

elles entraîneront des angiomes capillaires ou télangiectasies.

- **Au stade réticulaire**, des fistules artério-veineuses se forment entre veinules et artérolules.

- **Au stade tronculaire** s'établiront des communications directes entre les troncs artériels et veineux. Il est bien évident que ces malformations peuvent se combiner entre elles. Il est moins évident, mais pourtant « hémodynamiquement » logique, que certaines malformations ou plus justement certaines difformités vasculaires associées, qu'il s'agisse notamment des dolicho-artères d'amont ou des ectasies veineuses d'aval, ne soient que la conséquence de ces malformations dysembryogénétiques proprement dites.

On peut aussi supposer que ces malformations auront des aspects et des conséquences particuliers, non seulement selon le stade embryogénétique de leur survenue mais aussi selon le tissu ou l'organe dans lesquels elles seront survenues. En effet, l'environnement tissulaire pourrait bien être déterminant dans le développement et les manifestations d'une anomalie artério-veineuse. Ainsi, la grande diversité apparente de ces malformations pourrait-elle se réduire à des catégories plus simples et moins nombreuses.

Anomalies primaires et secondaires

On peut aussi légitimement se demander si les points communs comme les différences entre les fistules artério-veineuses acquises et les fistules artério-veineuses congénitales pourraient mieux expliquer la physiopathologie et le génie évolutif de chacune de ces deux catégories. Les manifestations hémodynamiques sont de même type : débit artériel et veineux à la fois excessif et non réactif à la régulation neuro-humorale. C'est ce que semble démontrer le tableau clinique et hémodynamique habituel des fistules artério-veineuses

acquises (traumatiques ou thérapeutiques) qui entraînent des dilatations des vaisseaux afférents et efférents. Les allongements de membre pourraient eux aussi être secondaires, car même en l'absence d'atteinte veineuse obstructive proprement dite, la pression excessive sur le versant veineux provoquée par la fistule pourrait avoir le même effet.

Facteurs d'évolutivité

Les FAV acquises sont en général traumatiques. Les FAV congénitales sont parfois cliniquement évidentes à la naissance, mais elles peuvent aussi n'être révélées que bien plus tard par un traumatisme ou un épisode de la vie génitale de la femme (grossesse surtout), comme si elles étaient restées quiescentes jusque-là. Hélas, les différences entre fistules acquises et congénitales ne s'arrêtent pas là.

En effet, si la cure chirurgicale ou l'embolisation des fistules AV acquises sont en général définitives, c'est bien souvent le contraire qui se passe pour les fistules AV congénitales. Dans ces dernières, les succès immédiats sont fréquents, mais les récurrences à court terme avec aggravation le sont tout autant. Tout se passe comme si ces malformations « proliféraient » dès la moindre agression, traumatique (accidentelle, iatrogène) ou hormonale (grossesse), etc. C'est particulièrement dans ce domaine qu'une meilleure compréhension de la physiopathologie serait la bienvenue. Comme nous l'avons dit, les traitements par embolisation ou chirurgie directe des FAV acquises sont en général pleinement efficaces d'emblée et définitifs. Les mêmes traitements appliqués aux FAV congénitales sont loin d'être aussi satisfaisants, semblant même souvent aggraver secondairement la maladie après une victoire brillante mais brève. Ceci amène à réfléchir selon deux hypothèses. Soit on suppose que ces FAV congénitales ont une évolutivité propre par une

possible angiogenèse pathologique se prolongeant par poussées après la naissance et plus volontiers à l'occasion d'un traumatisme ou d'un épisode de la vie génitale, et dans ce cas il ne resterait qu'à trouver le « facteur humoral ou tissulaire » responsable. Soit on considère qu'il s'agit d'évolutivité liée à la mise en activité hémodynamique de fistules artério-veineuses préexistantes, mais qui sont restées jusque-là « inactives ». Si tel était le cas, il ne resterait plus qu'à en expliquer le mécanisme. Cette dernière hypothèse pourrait faire l'objet du modèle théorique suivant.

Modèle théorique du fonctionnement et des complications évolutives des FAV congénitales à partir de considérations sur l'hémodynamique des FAV

Hémodynamique des FAV uniques

• Les débits.

Le gradient de pression entre le secteur artériel et le secteur veineux est égal à leur différence de pression et est orienté de la valeur la plus élevée vers la valeur la plus basse. Il provoque un débit entre les deux secteurs proportionnels à la différence de pression et est inversement proportionnel aux résistances circulatoires interposées entre ces 2 secteurs. Cette interface est normalement constituée par le secteur microcirculatoire qui module le débit par régulation neuro-humorale de ses résistances. Les FAV sont des « trous » percés dans ce secteur, dont le calibre reste à peu près constant, quelle que soit sa taille en raison de son inaptitude à réagir à la régulation neuro-humorale. Pour cette raison, leurs variations de débit dépendront uniquement du gradient de pression.

• Les conséquences.

Une FAV entraîne dans tous les cas

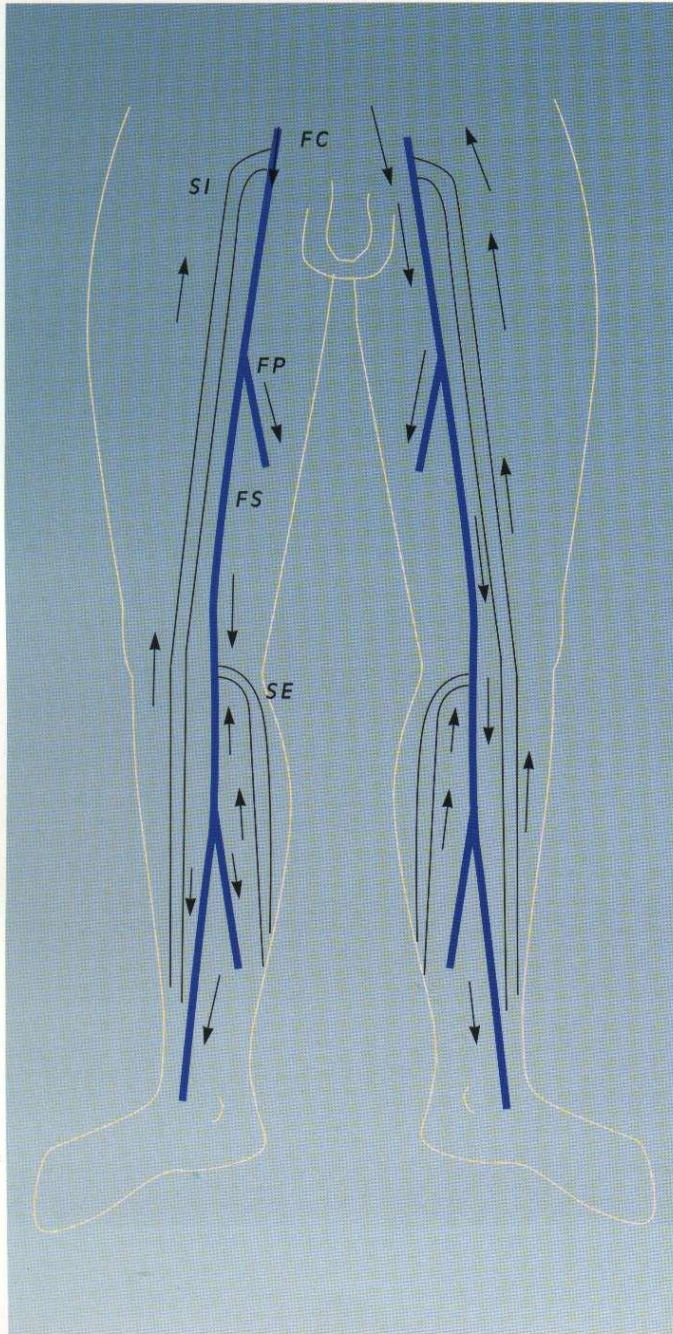


Figure 46. Aneurysme congénital profond (cartographie A)

V - LES MALFORMATIONS ARTÉRIO-VEINEUSES

A - PHYSIOPATHOLOGIE

Définition

Pour des raisons physiopathologiques et notamment hémodynamiques, il peut être tout à la fois logique et pratique de définir comme malformations artérioveineuses congénitales toutes celles qui entraînent une communication entre les réseaux artériels d'une part et veineux d'autre part, communication anormale à la fois par son débit excessif et par son absence de régulation neuro-humorale en rapport avec une dysangiopoïèse embryogénétique.

Ainsi, les anomalies tant micro- que macrocirculatoires entrent naturellement dans ce cadre de malformations. Ces communications sont appelées indifféremment fistules ou shunts artérioveineux, ou encore angiomes artérioveineux.

Embryologie

Les perturbations embryologiques qui en sont la cause peuvent être décrites et expliquées par le stade embryogénétique de leur survenue. A l'état normal, à la fin de l'embryogenèse, il n'existe de communication qu'entre les artérioles et les veinules au moyen des capillaires d'une part et des métartérioles et autres canaux variables selon les organes. La régulation du débit y est assurée par des structures musculaires pariétales lisses sous contrôle neuro-humoral.

D'après André, les anomalies malformatives tiendraient leurs caractères distincts du stade embryogénétique de leur survenue sous la forme suivante.

- **Au stade lacunaire**, elles seront de type cavernomateux (poches vasculaires à paroi indifférenciée).
- **Au stade capillaire** (inflexiforme)

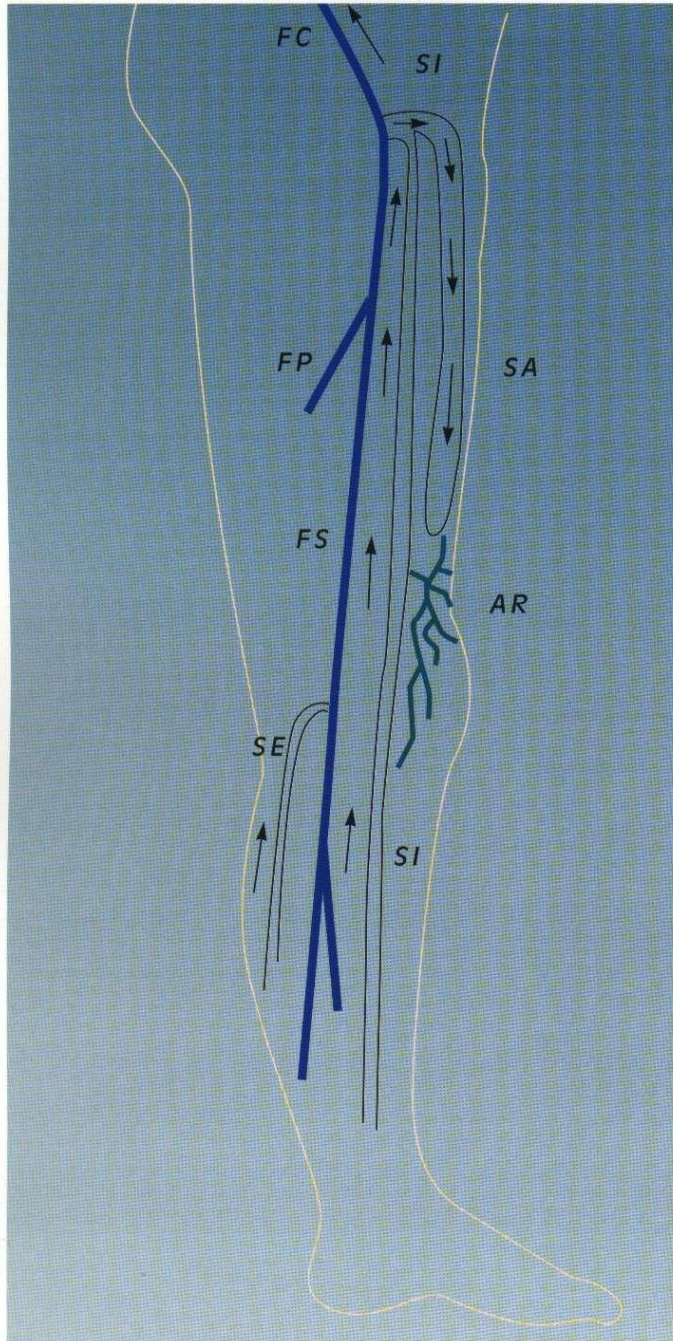


Figure 45. Pseudo-syndrôme de KTW (cartographie 5)

petits troubles trophiques superficiels distaux.

• **Description anatomo-fonctionnelle**

Topographie : membre inférieur droit.

- **Troncs artériels :**

- toutes les artères sont en place sans anomalie morphologique ;
- flux artériels normaux, c'est-à-dire modulation normale des vitesses ;
- résistances circulatoires normales au repos, sans flux diastolique notable.

- **Troncs veineux profonds.**

Réguliers jusqu'à la veine cave inférieure comprise, mais de gros calibre et de flux rétrogrades importants en diastole musculaire lors des manœuvres. En échographie à haute définition, on ne visualise aucun jeu valvulaire veineux.

- **Troncs veineux superficiels.**

Manœuvres de compression manuelle et manœuvre de Parana.

- La saphène externe est modérément augmentée de calibre, de flux normaux. Des jeux valvulaires sont visibles.
- La saphène interne est de gros calibre mais régulière avec des flux normaux et quelques jeux valvulaires visibles en haute définition.

• **Synthèse diagnostique et conséquences thérapeutiques**

Il s'agit bien évidemment d'une incontinence veineuse profonde congénitale par agénésie. Il est tout aussi clair que seule une contention pourra empêcher ou réduire une dégradation évolutive en diminuant le « volume mort » et la pression transmurale. Noter que l'absence de reflux diastolique des saphènes ne peut pas être suffisante pour affirmer l'intégrité fonctionnelle des valvules superficielles. En effet, même en l'absence de valvules superficielles, le reflux lors de la diastole musculaire peut ne pas avoir lieu. La raison en est que la pression peut rester plus élevée dans les troncs veineux profonds que dans les veines superficielles lors de la diastole valvulo-musculaire.

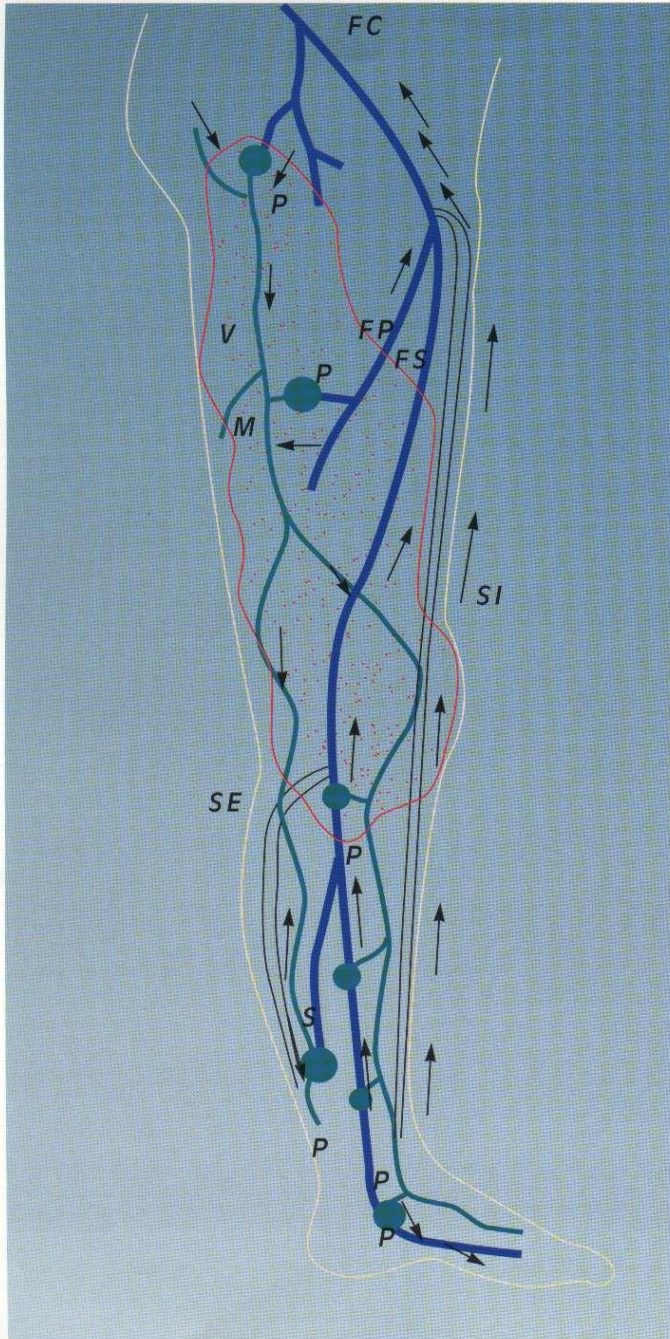


Figure 16. Pseudo-syndrôme de KTV (cartographie 4)

(AR) du pourtour de la rotule et de la face interne du genou, surtout sous-aponévrotique, infiltrant les muscles et s'étendant jusqu'à la capsule articulaire avec des formations calcifiées correspondant à des phlébolithes séquellaires de poussées de thromboses locales responsables des douleurs aiguës. Le drainage se fait par la branche supérieure et antérieure de cuisse, mais mal en raison du reflux, ainsi que par des branches non refluentes du tronc saphénien de cuisse.

• Synthèse diagnostique et conséquences thérapeutiques

Il s'agit donc ici d'un angiome « racémeux » articulaire du genou gauche, infiltrant, sous tension, aggravé par le reflux d'une énorme branche antérieure de cuisse de la saphène interne. Le marquage sous échodoppler des drainages déficients, voire aggravants, aboutira à une réduction de la tension et de ses conséquences sur la fonction et le volume de la cuisse et du genou. L'extirpation profonde de l'angiome veineux racémeux proprement dit serait ici difficile en raison de l'infiltration des parties molles et de la participation lymphatique. Elle n'est pas non plus sans risque quant à la fonction de l'articulation, et elle ne sera envisagée que si, malgré cette première chirurgie hémodynamique et la contention, les complications évolutives, notamment hémorragiques à l'intérieur de l'articulation, devaient se poursuivre.

CARTOGRAPHIE DES AVALVULATIONS CONGÉNITALES : CARTOGRAPHIE N°6 (FIGURE 16)

Un adolescent de 15 ans présente une augmentation globale du volume symétrique des deux membres inférieurs avec des saphènes trop « visibles » pour son âge, mais sans varices évidentes, une pesanteur modérée, mais des

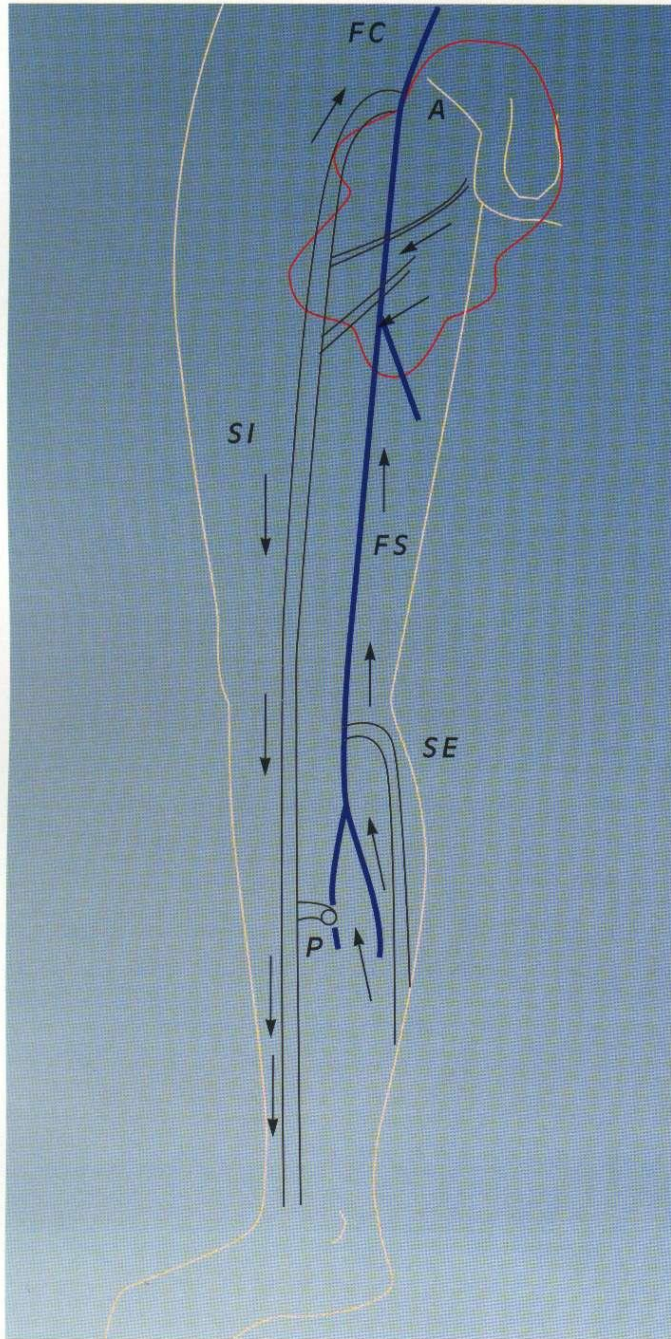


Figure 13. Pseudo-syndrôme de KTV (cartographie 3).

de ces gestes, en marquant le plus possible en dehors des zones fragiles de l'angiome et en effectuant de 3 à 5 séances opératoires à 4 ou 6 mois d'intervalle, s'adressant d'abord aux shunts les plus hauts et les plus importants, puis aux autres situés plus bas. Supprimer à tout prix les varices et/ou les perforantes aboutit à des poussées évolutives de l'angiome plan qui se draine mal et développe de nouvelles voies de reflux encore plus anarchiques que précédemment.

CARTOGRAPHIE N°5 (FIGURE 15)

Jeune femme de 21 ans présentant depuis l'enfance un gros genou gauche, sans allongement important du membre, sans anomalie de la jambe, une cuisse modérément augmentée de volume, un lymphangiome capillaire circonscrit au tiers inférieur et antérieur de cuisse, des pesanteurs du genou et quelques épisodes douloureux aigus.

• Description anatomo-fonctionnelle

Topographie : membre inférieur droit.

- Troncs artériels :

- toutes les artères sont en place sans anomalie morphologique ;
- flux artériels normaux, c'est-à-dire modulation normale des vitesses ;
- résistances circulatoires normales au repos, sans flux diastolique notable.

- **Troncs veineux profonds :** normaux jusqu'à la veine cave inférieure comprise.

- Troncs veineux superficiels.

Manœuvres de compression manuelle et manœuvre de Paranà.

- La saphène externe (SE) est normale.
- La saphène interne (SI) est normale sauf au niveau de la branche supérieure et antérieure de cuisse (SA) qui est énorme et reflue par la valvule ostiale incontinente.
- Angiome veineux « racémeux »

la compensation par le « Palma » spontané doivent donc être impérativement respectées. Le traitement de l'ulcère malléolaire, qui ne guérit pas malgré le port assidu d'une contention depuis des années, peut s'envisager cependant au prix d'un geste peu agressif sous anesthésie locale après marquage de la peau sous écho-Doppler. Ce geste pourra porter dans un premier temps sur la saphène interne de jambe refluyente et rétrograde juste au-dessous de la perforante de jambe (PR) qui alimente ce reflux. Ultérieurement, on pourra, si la pression dans la perforante était trop forte et contournait cette interruption, intervenir directement sur cette perforante pour la sectionner entre deux ligatures au fil non résorbable. Aucun geste sur les autres veines superficielles n'est possible en raison de leur caractère non seulement vicariant de l'atteinte profonde, mais aussi drainant de l'angiome plan. En revanche, on peut envisager « sans risques » une cure CHIVA particulière des varices du membre inférieur gauche. Cette cure consistera à interrompre simplement après marquage sous écho-Doppler le tronc saphénien de cuisse en amont de la confluence du « Palma » (A) et la branche postérieure de jambe (BP) à sa confluence avec le tronc saphène interne.

CARTOGRAPHIE DES PSEUDO-SYNDROMES DE KTW : CARTOGRAPHIE N° 3 (FIGURE 13)

Enfant de 9 ans présentant un angiome plan de la face interne de cuisse droite et du scrotum avec des « varices » congénitales du tronc saphène interne de gros calibre.

• Description anatomo-fonctionnelle

Topographie : membre inférieur droit.

- Troncs artériels :

sans anomalie morphologique ;

- flux artériels normaux, c'est-à-dire modulation normale des vitesses ;
- résistances circulatoires normales au repos, sans flux diastolique notable, sauf résistances modérément abaissées au Doppler à fréquence élevée au niveau de l'angiome plan.

- Troncs veineux profonds : normaux.

- Troncs veineux superficiels.

Manœuvres de compression manuelle et manœuvre de Paranà. La saphène externe est normale. La saphène interne : la crosse est antérograde et non refluyente, le tronc de cuisse et le tronc de jambe sont de gros calibre, non refluyants mais rétrogrades et incontinents sur toute l'étendue, drainant l'angiome plan de cuisse. Il existe une bonne perforante de drainage antérograde au quart supérieur de jambe (P).

• Synthèse diagnostique et conséquences thérapeutiques

La pression hydrostatique au niveau du tronc saphénien de la jambe accentuée par le débit de drainage de l'angiome plan entraîne une dilatation importante, ainsi qu'un œdème et une hypersudation. Une section ligature de la saphène interne de jambe en amont de la perforante de drainage (P) permettra d'améliorer la situation distale tout en préservant un drainage correct de l'angiome plan.

CARTOGRAPHIE N°4 (FIGURE 14)

Adolescente de 15 ans présentant un angiome plan étendu du membre inférieur droit, intéressant la fesse, la cuisse et la jambe, à prédominance externe, une augmentation globale de volume du membre et du pied, des « varices » de gros calibre visibles seulement au niveau de la jambe et du pied.

• Description anatomo-fonction-

Topographie : membre inférieur droit.

- Troncs artériels :

- toutes les artères sont en place sans anomalie morphologique ;
- flux artériels normaux, c'est-à-dire modulation normale des vitesses ;
- résistances circulatoires normales au repos, sans flux diastolique notable, sauf résistances modérément abaissées au Doppler à fréquence élevée au niveau de l'angiome plan.

- Troncs veineux profonds : normaux sur toute leur étendue à l'exception d'une importante ectasie avec incontinence de la veine du soléaire (S).

- Troncs veineux superficiels.

Manœuvres de compression manuelle et manœuvre de Paranà. La saphène externe (SE) est normale. La saphène interne (SI) est normale bien qu'un peu dilatée.

En revanche, il existe de nombreuses veines dilatées et irrégulières, notamment sur le trajet de la veine marginale externe (M) (qui normalement régresse avant la naissance), sus- et sous-aponévrotiques, alimentées par et alimentant des shunts profonds et superficiels étagés depuis la partie haute et externe de cuisse jusqu'à une très grosse perforante de la veine du soléaire en passant par des perforantes du genou. Les manœuvres montrent que la majorité des perforantes sont refluyantes.

• Synthèse diagnostique et conséquences thérapeutiques

La stratégie thérapeutique doit tenir compte de trois impératifs. Réduire la colonne de pression en la fractionnant, déconnecter les shunts veino-veineux tout en préservant le drainage de la peau et surtout de l'angiome plan. Les principes généraux de la cure CHIVA s'appliquent parfaitement à cette situation. On interrompra pour cela les veines rétrogrades et refluyantes au-dessous des perforantes après marquage sous écho-Doppler. Mais

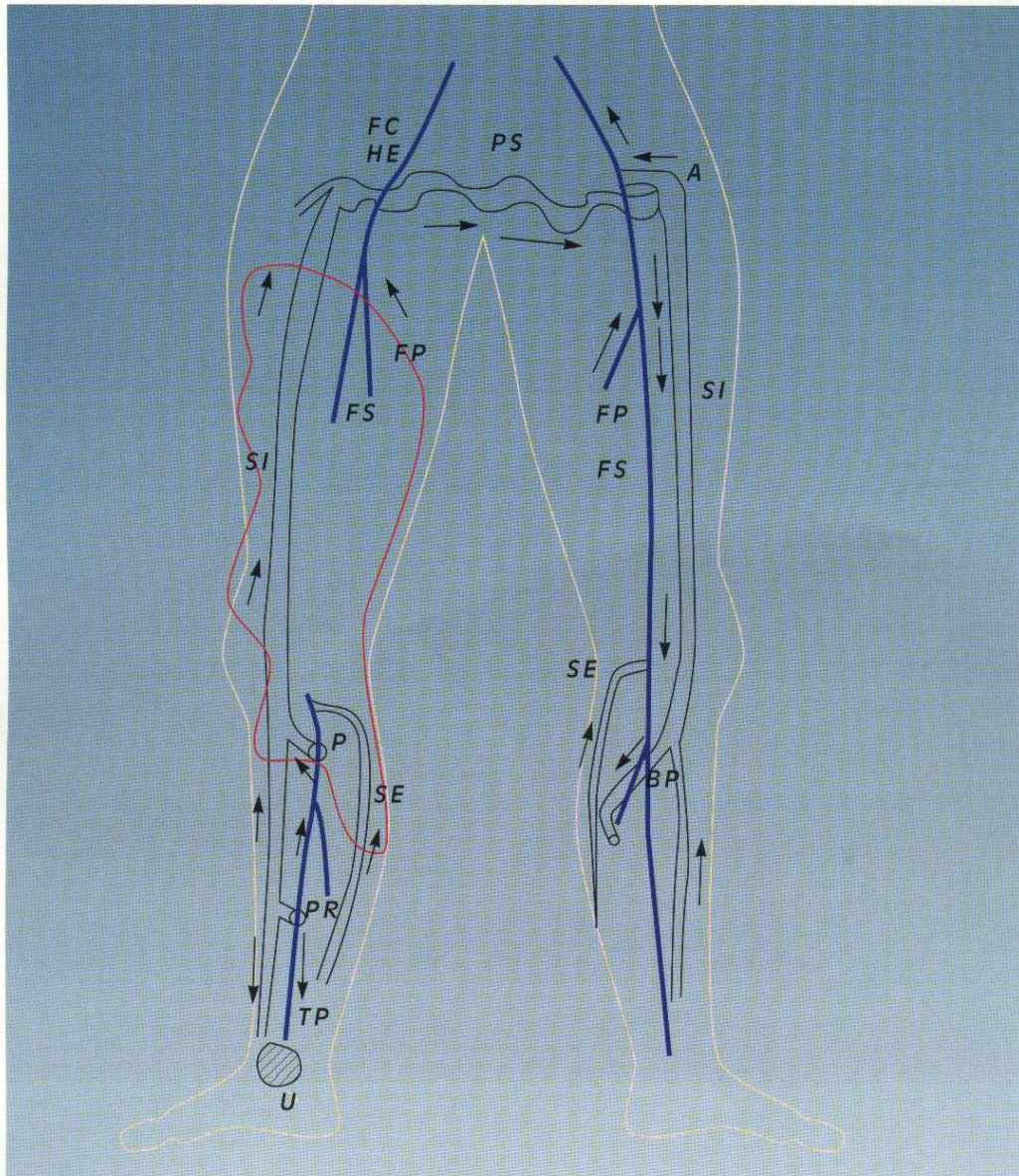


Figure 12. Syndrome de KTV compliqué (cartographie 2).

quences thérapeutiques

Le tronc de la saphène interne droite draine à lui seul le pied et la jambe. Il se draine à son tour par un « Palma »

racine du membre inférieur gauche en raison de l'absence de crosse consécutive à une crossectomie qui, de toute évidence, a été faite à

sées « varices » congénitales. Ce geste a eu pour conséquence une aggravation des troubles de drainage profond et superficiel du

notable, sauf résistances modérément abaissées au Doppler à fréquence élevée au niveau de l'angiome plan.

- Troncs veineux profonds :

- la veine poplitée (P) n'est pas visible sur toute son étendue ;
- la veine fémorale superficielle (FS) est hypoplasique mais continente lors des compressions et de la manœuvre de Paranà ;
- les autres veines du membre inférieur sont continentes et de calibre normal jusqu'à la veine cave inférieure comprise à l'exception d'une incontinence avec reflux de la veine tibiale postérieure (TP) de gros calibre lors de la manœuvre de Paranà.

- Troncs veineux superficiels.

Manœuvres de compression manuelle et manœuvre de Paranà.

- La saphène externe est de calibre normal, antérograde et non refluyente au niveau du tronc. La crosse saphène externe est de gros calibre et refluyente vers la veine de Giacomini qui est de gros calibre, refluyente mais antérograde, rejoignant la saphène interne au tiers supérieur de cuisse, assurant un flux suppléant à l'aplasie veineuse poplitée et fémorale superficielle partielle.

- La saphène interne. Le tronc est rectiligne, antérograde sur toute son étendue mais refluant, alimenté par la veine tibiale postérieure via deux perforantes de reflux assurant un flux de suppléance à l'aplasie veineuse poplitée. Une branche postérieure (BP) de jambe tortueuse, rétrograde et refluyente, se draine dans une perforante jumelle de gros calibre mais non refluyente en systole comme en diastole.

• Synthèse diagnostique et conséquences thérapeutiques

Les troncs et cosses saphènes et la veine de Giacomini qui se présenteraient cliniquement comme des « varices » congénitales doivent être respectés en raison de leur fonction de suppléance ici capitale.

Seule la varice de la branche postérieure du mollet peut être inter-

saphène interne car elle est refluyente et rétrograde sans effet vicariant, réalisant une varice « banale ». En revanche, il vaudra mieux l'interrompre et non l'extirper car elle draine l'angiome plan. Un défaut de drainage entraînerait une accentuation de l'angiome et le développement d'autres varices.

L'augmentation du volume et de la longueur du membre traduit toutefois une pression veineuse trop élevée malgré les veines vicariantes. Pour cette raison, une contention élastique, en réduisant la pression transmurale, protégera les tissus de la dégradation trophique et de l'œdème. Enfin, un geste orthopédique sur les cartilages de conjugaison du genou pourra être envisagé si l'allongement du membre se révèle trop important.

CARTOGRAPHIE N°2 (FIGURE 12)

Il s'agit d'une patiente de 36 ans qui présente des varices bilatérales des membres inférieurs, un œdème avec allongement modéré et angiome plan étendu, ainsi qu'un ulcère malléolaire interne du membre inférieur droit. Une intervention non précisée a été pratiquée à droite à l'âge de 17 ans.

• Description anatomo-fonctionnelle

1 - Topographie : membre inférieur droit.

- Troncs artériels :

- toutes les artères sont en place sans anomalie morphologique ;
- flux artériels normaux, c'est-à-dire modulation normale des vitesses ;
- résistances circulatoires normales au repos, sans flux diastolique notable, sauf résistances modérément abaissées au Doppler à fréquence élevée au niveau de l'angiome plan.

- Troncs veineux profonds :

- la veine poplitée (P) n'est pas visible sur toute son étendue ;

est hypoplasique mais continente lors des compressions et de la manœuvre de Paranà ;

- les autres veines du membre inférieur sont continentes et de calibre normal jusqu'à la veine cave inférieure comprise à l'exception d'une incontinence avec reflux lors de la manœuvre de Paranà de la veine tibiale postérieure (TP) qui est de gros calibre.

- Troncs veineux superficiels.

Manœuvres de compression manuelle et manœuvre de Paranà.

- La saphène externe (SE) est de petit calibre, antérograde et non refluyente au niveau du tronc. La crosse saphène externe est petite et continente.

- La saphène interne (SI) : la crosse est absente, le tronc est rectiligne, antérograde sur toute son étendue mais refluant, alimenté par la veine tibiale postérieure (TP) via deux perforantes de reflux qui assurent une voie de suppléance à l'aplasie veineuse poplitée. Seul le tronc saphène interne de jambe est rétrograde au tiers inférieur sous la perforante refluyente la plus distale et « alimentant » l'ulcère.

La saphène interne, en l'absence de crosse, se draine par une grosse veine honteuse externe (HE) dilatée vers la crosse saphène interne gauche, puis la veine fémorale commune gauche via des « varices » pubiennes et périnéales.

2 - Topographie : membre inférieur gauche.

- Troncs artériels : anatomiquement et fonctionnellement normaux.

- Troncs veineux profonds : normaux.

- Troncs veineux superficiels :

- saphène externe normale (SE) ;
- saphène interne (SI) : ectasie avec incontinence et reflux, avec flux rétrograde de la crosse, du tronc de cuisse et de la branche postérieure de jambe (BP). Tronc de jambe normal. Perforante antérograde de rentrée à la jonction tronc saphène interne-branche postérieure de jambe.

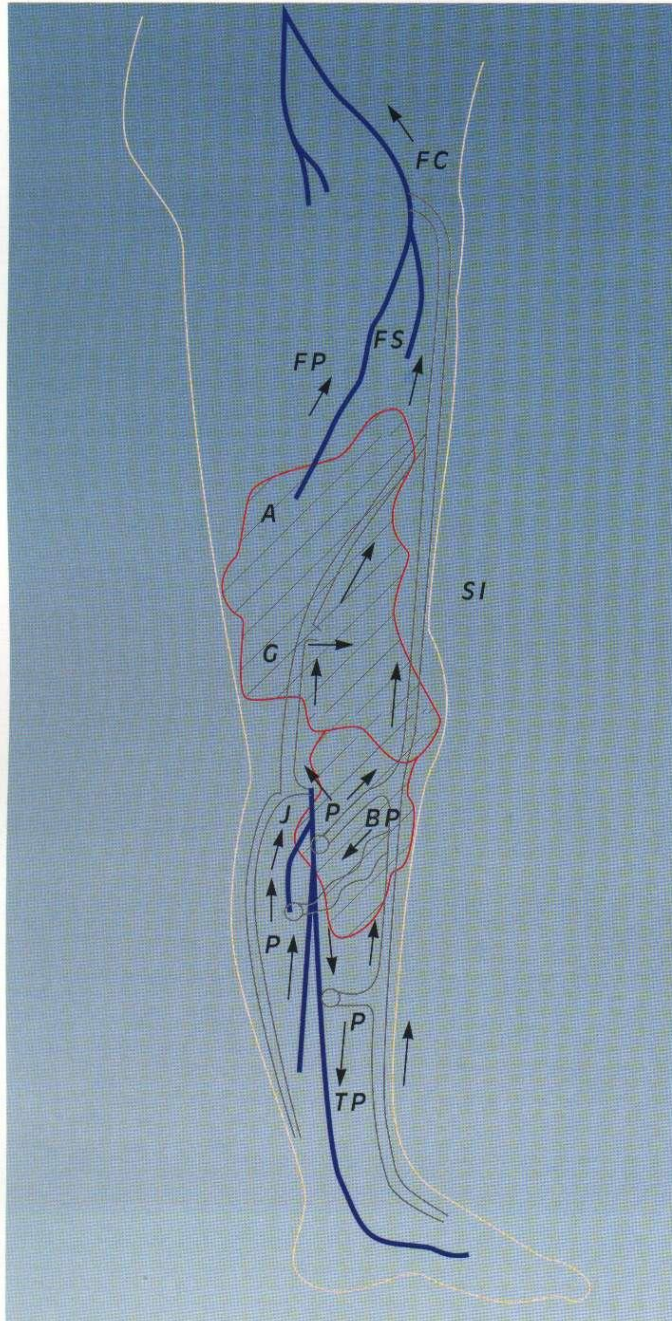


Figure 11. Syndrome de KTW (cartographie 1).
A = angiome plan, P = perforantes

RÉALISATION DES CARTOGRAPHIES

- La cartographie veineuse anatomique et hémodynamique décrite avec la cure CHIVA s'applique parfaitement aux malformations veineuses congénitales, tant dans ses modalités diagnostiques que thérapeutiques.
- La cartographie constitue le document le plus important car le plus utile.
- La cartographie doit représenter les configurations anatomique et hémodynamique de la maladie, condition indispensable à une bonne qualité du diagnostic, mais aussi aux décisions thérapeutiques logiques.
- La cartographie précède et guide le marquage cutané permettant des gestes interventionnels à la fois plus précis et moins traumatisants.
- La multiplicité des variantes individuelles ne permet pas de les décrire toutes. Nous montrerons ici quelques cas particuliers démonstratifs des groupements nosologiques auxquels ils appartiennent.

CARTOGRAPHIE DES SYNDROMES DE KTW : CARTOGRAPHIE N°1 (FIGURE 11)

Il s'agit d'une enfant de 9 ans dont le membre inférieur droit est plus long et plus volumineux que le gauche et chez laquelle le développement d'une « varice » a déclenché la consultation. Seul un angiome plan modérément étendu était connu depuis la naissance.

• Description anatomo-fonctionnelle

Topographie : membre inférieur droit.

- Troncs artériels :

- toutes les artères sont en place sans anomalie morphologique ;
- flux artériels normaux, c'est-à-dire modulation normale des vitesses ;
- résistances circulatoires normales au repos, sans flux diastolique

• **Manceuvres (figure 10)**

- La manœuvre de Valsalva est en général inutile car peu efficace.
- La compression des veines d'aval à la racine du membre permet facilement d'accentuer le gonflement des malformations, favorisant le repérage des dysplasies, notamment dans les muscles, et de leurs rapports avec les pédicules normaux ainsi qu'avec les voies principales de drainage.
- La compression directe enfin sous la sonde d'échographie permet de vider le sang des malformations veineuses, les distinguant des formations liquidiennes non circulantes, tels les kystes, permettant de mieux individualiser les thrombus récents ou anciens sous forme de phlébolithes calcifiés.

• **Diagnostics différentiels**

Ils ne se posent réellement que devant d'autres formations liquidiennes. Les formations liquidiennes tumorales, infectieuses kystiques des membres supérieurs ne sont pas circulantes et sont très peu ou non dépressibles. Le diagnostic différentiel avec les kystes synoviaux, les hématomes et les adénopathies est habituellement facile.

• **Les limites**

Seules les malformations veineuses intra-osseuses ne peuvent pas être fiablement explorées.

• **Thérapeutique**

- Repérage et marquage cutané sous échographie permettant les ponctions, embolisations et chirurgie plus précises.
- Contrôle des thérapeutiques : thromboses, hématomes, réduction des cavités malformatives.

EXPLORATION DES MALFORMATIONS VEINEUSES DES MEMBRES INFÉRIEURS

• **Position du patient (figure 9 C, D, E)**
La meilleure position pour explorer les veines des membres inférieurs

non seulement superficielles mais aussi profondes, est l'orthostatisme. Cependant, hélas, cette posture est souvent difficile à tenir le temps suffisant pour un examen complet, notamment long et difficile dans les formes étendues ou complexes. En effet, les sujets font facilement des lipothymies en raison de la séquestration sanguine posturale très importante dans des veines de très gros calibre. C'est la raison pour laquelle on commencera plutôt l'examen des troncs veineux profonds en position couchée ou demi-couchée puis assise et enfin debout.

• **Les sondes**

- Les sondes d'échographie et de Doppler préférées seront de 7 à 12 MHz avec interposition de poches à eau pour les localisations cutanées ou très superficielles.
- Les sondes de fréquence plus basses peuvent être cependant indispensables, non seulement pour l'exploration des veines pelviennes et cave, mais aussi pour les cuisses et les mollets quand les membres sont très augmentés de volume, ce qui est assez souvent le cas.

• **Malformations le plus souvent rencontrées**

- Les incontinences veineuses profondes congénitales par agénésie valvulaire.
- Les vrais syndromes de KTW.
- Les « varices congénitales » sans atteinte profonde obstructive, mais associées à des angiomes plans, intéressant notamment la veine marginale externe de cuisse.
- Les « varices congénitales » sans atteinte profonde obstructive, mais associées à des angiomes veineux « racémeux » articulaires, et plus particulièrement du genou.

• **Manceuvres (figure 10 A, B, C)**

- **En position couchée et demi-assise**, les veines profondes sont suivies et comprimées sous la sonde depuis la distalité jusqu'à la veine cave inférieure. Les flux spontanés sont enregistrés lors de la respiration.

Les flux provoqués sont ensuite étudiés lors de la manœuvre de Valsalva comme des compressions manuelles d'amont et d'aval. Ceci permet de repérer les thromboses, les aplasies, les hypoplasies et les ectasies, de même que les incontinences les plus importantes. Pour l'exploration des veines hypogastriques, dont l'exploration par Valsalva et compressions abdominales peut être insuffisante, on pourra avec bénéfice y déclencher des chasses sanguines en demandant au patient de serrer simplement les fesses. (Manœuvre de chasse veineuse hypogastrique par contraction glutéopérinéale isométrique volontaire ou CVH.)

- **En position assise**, les jambes pendantes hors de la table d'examen, on peut affiner l'exploration des jambes et des pieds.

- **En orthostatisme**, on visualisera les veines profondes et superficielles et l'on enregistrera les flux spontanés, ainsi que les flux lors des compressions manuelles d'amont, mais surtout lors des contractions musculaires. Celles-ci peuvent être obtenues en demandant au patient de monter sur la pointe des pieds, mais les mouvements relatifs provoqués de la sonde rendent difficile voire impossible une étude suffisante. En revanche, on peut obtenir un résultat bien meilleur en poussant et en attirant alternativement par la taille le patient vers soi, de quelques centimètres, rapidement mais légèrement, ce qui a pour effet d'obtenir une contraction musculaire réflexe proprioceptive presque isométrique qui provoque une chasse veineuse (systole puis diastole valvulo-musculaire) sans mobiliser sensiblement la sonde (manœuvre de Paranà, figure 10 C).

Ces manœuvres dynamiques sont essentielles pour préciser les flux et reflux dans les veines superficielles et profondes ainsi que dans les veines perforantes, de même que pour apprécier le caractère suppléant d'une veine (souvent une saphène) à une aplasie ou hypoplasie veineuse profonde.

visualiser correctement dans leurs extensions les plus profondes.

• **Thérapeutique**

- Repérage et marquage cutané sous échographie permettant chirurgie, ponctions et embolisations plus précises.
- Contrôle des thérapeutiques : thromboses, hématomes, réduction des cavités malformatives.

EXPLORATION DES MALFORMATIONS VEINEUSES DES MEMBRES SUPÉRIEURS

• **La position du patient (figure 9 B et C)**

- La visualisation de la malformation ainsi que ses rapports avec les autres organes et tissus est favorisée par l'examen du patient en position assise qui permet de remplir au mieux les poches de sang veineux.
- Le passage en position couchée (ou mieux en relevant le bras au zénith) permet de mesurer le degré de vidange posturale spontanée des dilatations.

• **Les sondes**

Les sondes d'échographie et de Doppler préférées seront de 7 à 12 MHz avec interposition de poches à eau pour les localisations cutanées ou très superficielles.

• **Malformations le plus souvent rencontrées**

Il s'agit le plus souvent d'angiomes veineux « racémeux » caricaturaux, peu ou pas fonctionnels, réalisant des grappes infiltrant la peau, les muscles et les paquets vasculo-nerveux, plus ou moins étendus, du bras et de l'avant-bras, plus rarement de la main. Ils sont souvent douloureux en raison de thromboses veineuses locales. Il n'y a pas d'obstacle fonctionnel à leur exérèse ou sclérose, mais ils sont de traitement difficile en raison de leur distribution anarchique sus- et sous-cutané.




Figure 10. Manœuvre d'exploration dynamique. A : compression directe par la sonde. B : compressions en amont et en aval de la sonde. C : manœuvre de Parana.

ment possible la stratégie comme la tactique des autres investigations éventuelles ainsi que des traitements. Elle demande des techniques adaptées aux sièges des malformations ainsi qu'à leur type.

EXPLORATION DES MALFORMATIONS VEINEUSES DE LA TÊTE ET DU COU

• **Position du patient (figure 9 A, B, C)**

- La visualisation de la malformation ainsi que ses rapports avec les autres organes et tissus est favorisée par la position du patient en décubitus dorsal déclive qui permet de remplir au mieux les poches de sang veineux.
 - Le passage en position assise permet de mesurer le degré de vidange posturale spontanée des dilatations.

• **Les sondes**

Les sondes d'échographie et de Doppler préférées seront de 7 à 12 MHz avec interposition de poches à eau pour les localisations cutanées ou très superficielles.

• **Malformations les plus souvent rencontrées**

- **Au niveau du cuir chevelu.** Poches veineuses de volume variable, mais assez bien limitées, se vidant et se remplissant lentement, très superficielles, rarement étendues à l'os sur lequel se dessine une banale empreinte. Elles sont souvent bien circonscrites et n'ont pas de valeur fonctionnelle. Elles sont donc faciles à supprimer sans risque.

- **Au niveau de la face.** Poches veineuses pouvant être de très gros volume, de vidange lente, y compris en position assise, déformant le visage et pouvant s'étendre dans toute l'épaisseur de la joue ou se ramifier dans la région oro-pharyngée. Bien que leur absence de valeur fonctionnelle ne s'oppose pas à leur suppression, les difficultés techniques liées à leur ramification profonde

notamment ne rendent pas toujours faciles les thérapeutiques interventionnelles et chirurgicales.

- **Au niveau du cou.** Quand elles sont limitées au cou, il s'agit le plus souvent de dilatations jugulaires simples. Ces dilatations parfois anévrismales sont plus « inquiétantes » que dangereuses. Elles ont de plus une fonction de drainage importante. Pour ces raisons, on reculera devant toute tentative de suppression. Certains proposent des plasties de réduction de calibre, déplaçant le problème esthétique de la dilatation sur celui d'une cicatrice.

• **Mancœuvres (figure 10)**

- La manœuvre de Valsalva permet, notamment quand le décubitus dorsal déclive n'est pas possible, de gonfler de sang les malformations.
 - La compression, quand elle est possible des veines d'aval (jugulaires surtout) permet de repérer les voies

principales de drainage de la malformation.

- La compression directe enfin sous la sonde d'échographie permet de vider le sang des malformations veineuses, les distinguant des formations liquidiennes non circulantes, tels les kystes, et permet-tant de mieux individualiser les thrombus.

• **Diagnostics différentiels**

Formations liquidiennes : les formations liquidiennes tumorales, infectieuses kystiques de la tête et du cou ne sont pas circulantes et sont très peu ou non dépressibles.

• **Les limites**

- Les malformations veineuses intracrâniennes isolées sont à circulation lente et ne peuvent pas être fiablement explorées.
 - Les malformations de la langue et surtout de l'oropharynx peuvent être difficiles, voire impossibles, à

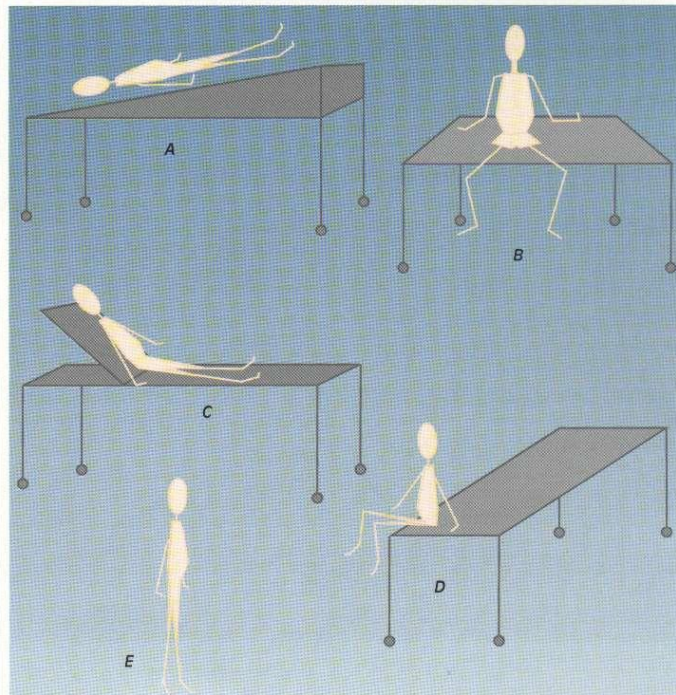


Figure 9. Postures d'examens.

• **Flux antérogrades et rétrogrades, reflux systoliques et diastoliques.** Les qualificatifs de systolique et diastolique définissent les deux phases de fonctionnement de la pompe valvulo-musculaire profonde activée soit par compression manuelle, soit par contraction musculaire. La forme des flux peut varier selon ces phases.

• **Flux et veines de suppléance ou vicariants.** Il s'agit des flux ainsi que des veines qui les portent, et qui compensent d'autres voies déficientes.

• **Contenance et incontinence.** Ce sont les qualificatifs qui définissent la capacité ou l'incapacité d'une veine à empêcher toute inversion de flux. Cette capacité est liée à la qualité des jeux valvulaires des veines. Cependant, une veine dont les valvules sont absentes ou détruites peut garder un flux antérograde quelles que soient les circonstances posturales et les phases de la contraction musculaire quand l'unidirectionnalité des flux est assurée et maintenue par un gradient de pression unidirectionnel.

• **Varices.** Ce terme correspond seulement à un aspect dilaté et tortueux d'une veine comme l'indique son étymologie et ne préjuge pas de son fonctionnement hémodynamique. Ainsi, une veine variqueuse peut très bien assurer une fonction correcte et salutaire, alors qu'une veine d'apparence normale peut ne pas fonctionner correctement.

• **Perforantes.** Ce sont des veines assurant les communications entre les réseaux superficiel et profond. La direction du flux de ces communications est habituellement antérograde, sauf au niveau de la semelle plantaire où elle est physiologiquement à double sens selon les variations des gradients de pression. Elles sont dites perforantes de reflux quand leur sens est rétrograde et refluant depuis le système profond vers le système superficiel. Elles sont dites perforantes de réentrée quand leur sens est antérograde et non

refluent. Elles drainent alors en général une veine superficielle refluyente, antérograde ou non. Les perforantes et les crosses sont dites hémodynamiquement efficaces quand elles débouchent sur des veines profondes suffisamment entourées de muscles squelettiques pour que l'effet de pompe aspirante exercé par leur biais sur le réseau superficiel soit suffisant. Elles sont peu ou pas efficaces dans le cas contraire.

• **Crosses.** Uniques, mais parfois multiples, elles ne sont en fait que des perforantes particulières en ce que leur position anatomique, contrairement à ces dernières, est assez constante. Elles ont la même signification fonctionnelle.

• **Insuffisance veineuse.** Terme générique signifiant une anomalie de la fonction veineuse concernant sa fonction de drainage. Elle est souvent confondue avec les anomalies morphologiques des veines. Nous appellerons pour notre part insuffisance veineuse tronculaire toute anomalie ne permettant pas un drainage constamment unidirectionnel à débit et pression corrects.

EN ÉCHOTOMOGRAPHIE (DUPLEX OU TRIPLEX)

L'échotomographie repère les formations veineuses :

- en confirmant leur caractère liquide et circulant par leur dépressibilité et vidange sous la sonde ;
- en les situant topographiquement par rapport aux plans superficiel, moyen et profond (cutanés, sous-cutanés, sous-aponévrotiques, intramusculaires, voire intra-osseux) et aux organes avoisinants ;
- en guidant le Doppler continu, pulsé ou couleur ;
- en déterminant les complications éventuelles (thromboses associées ou non à des calcifications sous forme de phlébolithes, hématomes) ;
- en guidant les ponctions à visée évacuatrice ou thérapeutiques ;
- en confirmant les hypoplasies, les

aplasies et les ectasies profondes ;

- en établissant avec le Doppler une cartographie anatomique et hémodynamique afin de déterminer les stratégies et tactiques thérapeutiques.

RÈGLES GÉNÉRALES DE L'EXPLORATION ÉCHO-DOPPLER DES MV

Premier temps de l'exploration, le Doppler des axes artériels à distance comme au niveau de la malformation veineuse est indispensable afin d'éliminer une malformation artério-veineuse associée ou responsable. La vélocimétrie Doppler des artères est habituellement normale, affirmant les caractères exclusivement veineux de la malformation clinique. Cependant, on pourra noter des vitesses artérielles plus marquées dans l'ensemble d'un membre hypertrophié ou bien au voisinage ou au niveau d'un angiome plan, mais dans des limites de la « normale ».

L'exploration veineuse est menée dans un deuxième temps. Couplant l'échotomographie au Doppler pulsé et éventuellement au Doppler couleur.

Elle doit toujours rechercher :

- une anomalie des troncs profonds : aplasies, hypoplasies, thromboses et incontinences par visualisation et manœuvres (compression directe, manœuvres de chasse manuelle ou par contraction musculaire) ;
- une anomalie des troncs veineux superficiels sus- et sous-aponévrotiques, ainsi que dans les parties molles et les articulations : ectasies, thromboses, phlébolithes, vitesses de vidange lente ou rapide, flux rétrogrades et reflux ;
- et se terminer par une description topographique, volumétrique et hémodynamique précise, documentée par des schémas plus que par des tirages d'échographies toujours incomplets et peu explicites, afin de déterminer le plus utile

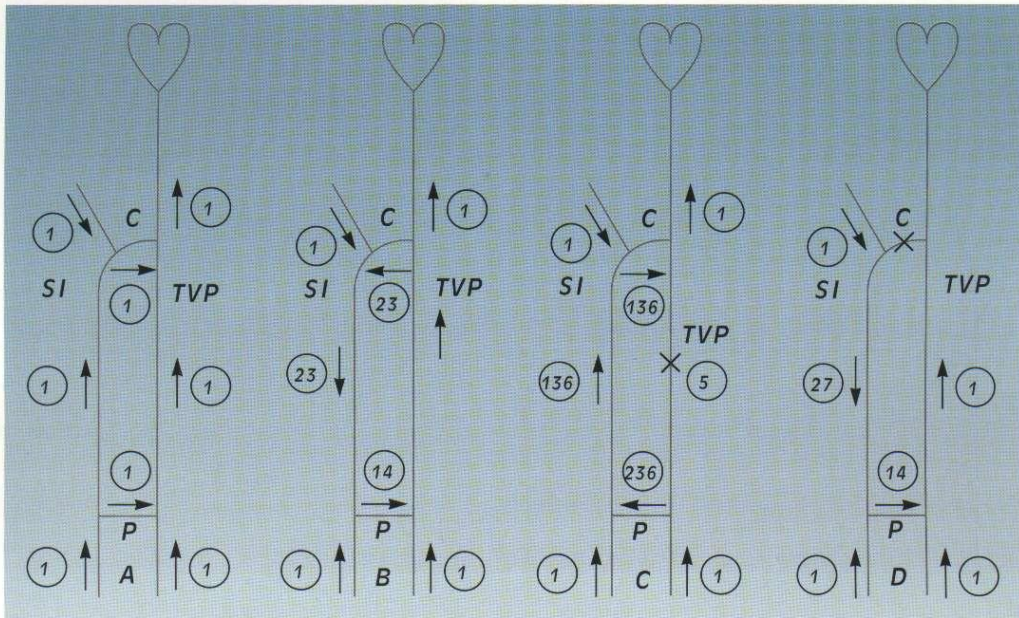


Figure 7. Terminologie hémodynamique des flux veineux.
 1 = flux antérograde. 2 = flux rétrograde. 3 = reflux. 4 = flux de réentrée. 5 = occlusion. 6 = flux vicariant.
 SI = saphène interne. SE = saphène externe. TVP = troncs profonds. P = perforante. C = crosse.
 A : conditions normales. B : reflux saphénien. C : occlusion veineuse profonde. D : occlusion de la crosse SI.

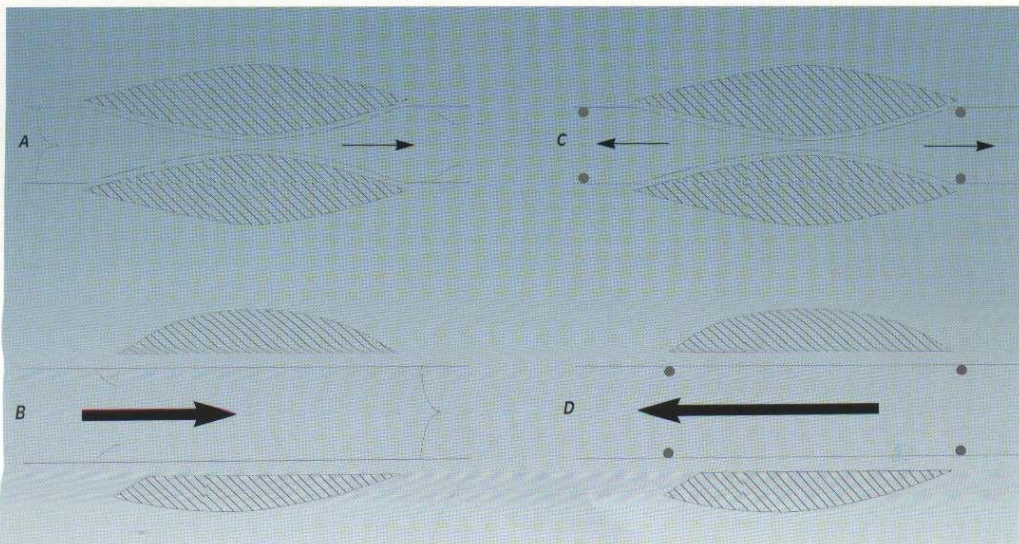


Figure 8. Pompe valvulo-musculaire.
 A : normale en systole. B : normale en diastole. C : partiellement refluxante en systole par incontinence.
 D : totalement refluxante en diastole par incontinence.

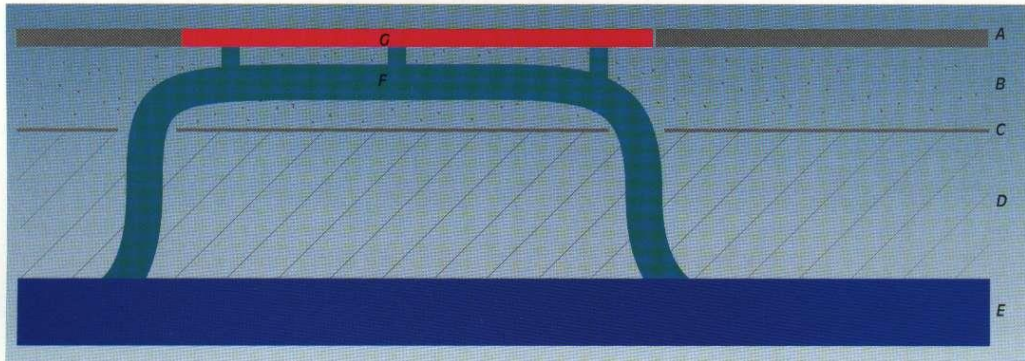


Figure 5. Pseudo-syndrôme de Klippel-Trenaunay-Weber : forme superficielle sus-aponévrotique, « varice » drainant un angiome plan.
 A : peau. B : espace sous-cutané. C : aponévrose. D : tronc veineux profond. E : veine profonde normale. F : « varice ». G : angiome plan.

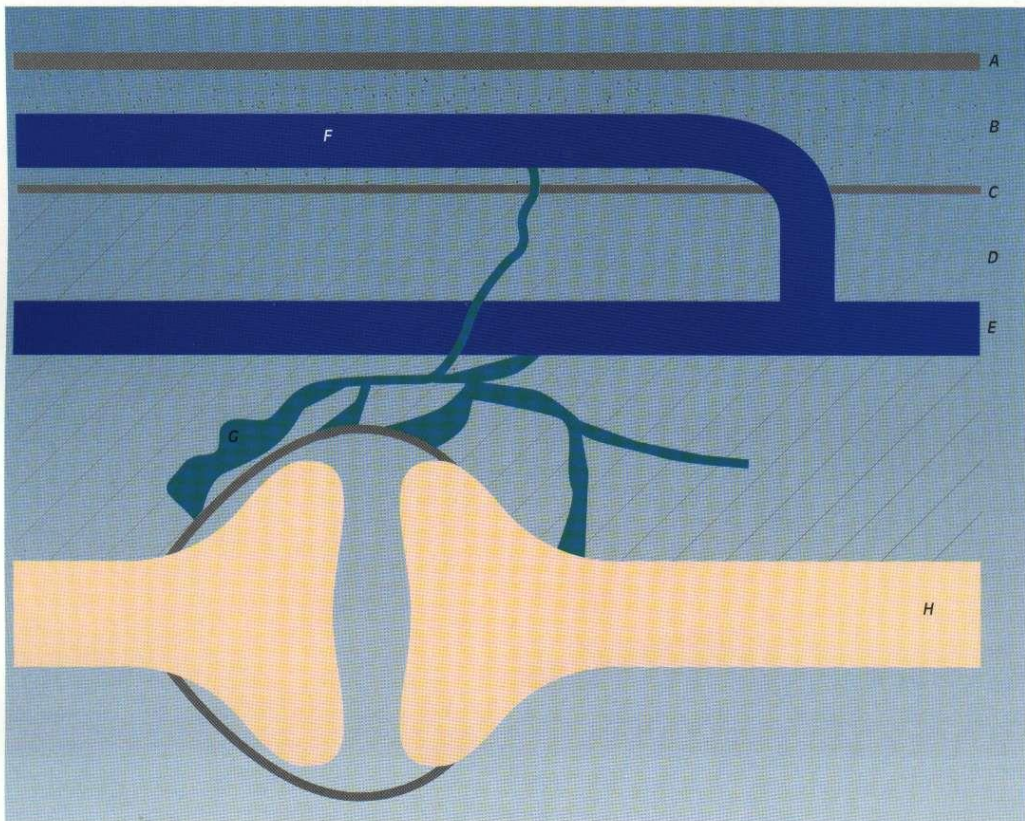


Figure 6. Pseudo-syndrôme de Klippel-Trenaunay-Weber : forme « articulaire ».
 A : peau. B : espace sous-cutané. C : aponévrose. D : tronc veineux profond. E : veine profonde normale. F : « varice ». G : angiome veineux « racémeux ». H : squelette osseux.

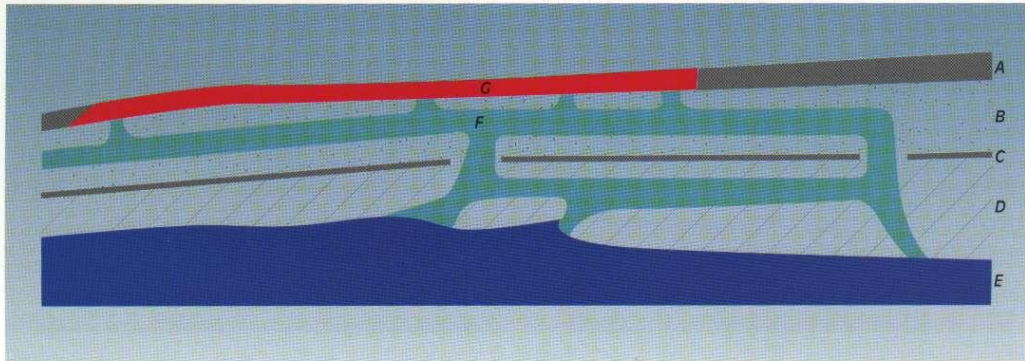


Figure 3. Pseudo-syndrôme de Klippel-Trenaunay-Weber : forme superficielle sus- et sous-aponévrotique d'un angiome veineux « racémeux » drainant mal ou lié à un angiome plan.
 A : peau. B : espace sous-cutané. C : aponévrose. D : tronc veineux profond. E : veine profonde normale. F : « varice ». G : angiome plan.

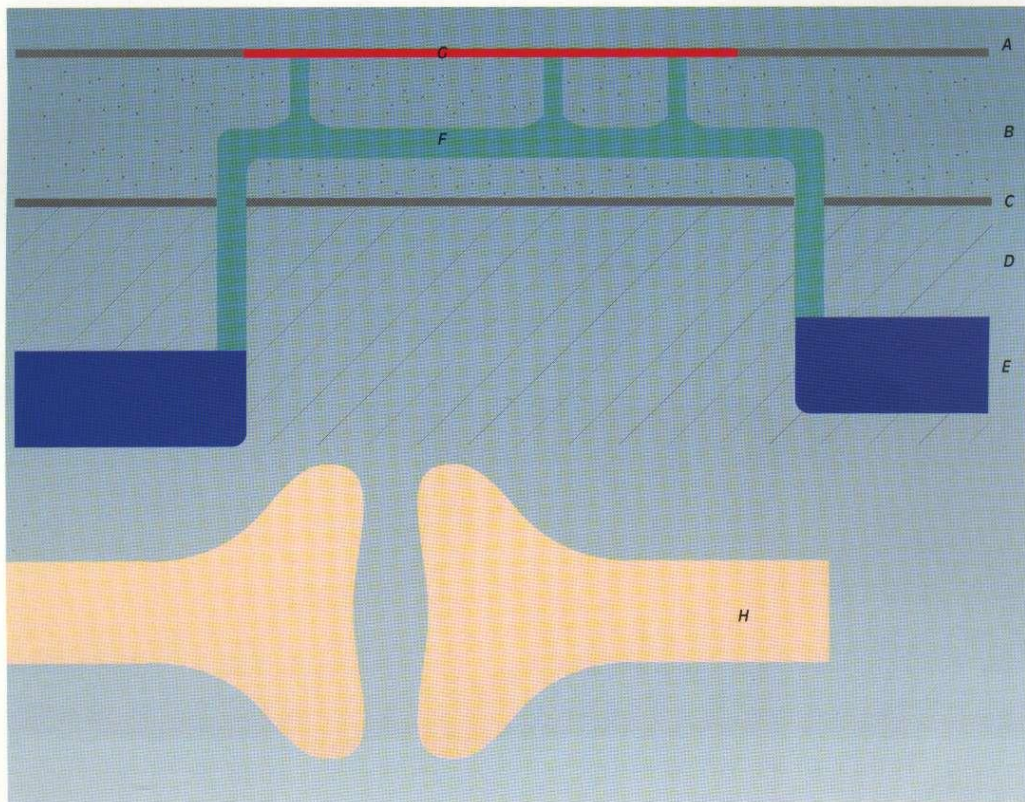


Figure 4. Véritable syndrôme de Klippel-Trenaunay-Weber : allongement osseux, aplasie veineuse profonde, « varice » vicariante drainant l'angiome plan et les troncs veineux profonds d'amont.
 A : peau. B : espace sous-cutané. C : aponévrose. D : tronc veineux profond. E : veine profonde normale. F : « varice ».

Configurations malformatives plus fréquentes selon la localisation

Au niveau de la tête et du cou.

Il s'agit le plus souvent de lacs veineux sous-cutanés, étendus en profondeur, mal systématisés, de type angiome veineux « racémeux », du cou et surtout de la face entraînant un préjudice esthétique important, parfois associés à un angiome plan, réalisant une tuméfaction dépressible et s'accroissant en déclivité, pouvant entraîner des troubles fonctionnels lorsqu'ils s'étendent à l'oro-pharyngo-larynx (figure 2). En revanche, les localisations au niveau du cuir chevelu sont moins importantes, se présentant comme des « pseudo-loupes » dépressibles. Nous n'évoquerons pas les exceptionnelles formes intracérébrales.

Au niveau des membres.

- Angiomes veineux « racémeux » des membres supérieurs.
- Incontinence veineuse profonde par agénésie valvulaire.
- Varices congénitales ainsi définies en raison de leur apparition dans l'enfance mais sans autre caractère permettant de les différencier des varices dites essentielles.
- Syndromes de KTW (figure 4).
- Pseudo-syndromes de KTW :
 - angiomes plans importants associés à des varices congénitales intéressant rarement des réseaux

saphéniens, plus souvent ectopiques avec angiome « racémeux », notamment de la veine marginale externe (figures 3 et 5) ;

- varices congénitales des réseaux saphéniens et/ou ectopiques en rapport avec un angiome veineux « racémeux » articulaire du genou (figure 6).

Au niveau du tronc.

Les malformations superficielles isolées sont plus rares et se résument à de petits angiomes veineux « racémeux ».

Les malformations profondes sont constituées de transpositions, d'aplasies et d'hypoplasies qui peuvent se traduire par des « varices superficielles » qui ne sont en fait que des collatérales vicariantes.

EXPLORATION ÉCHO-DOPPLER

AU DOPPLER

L'exploration des flux veineux au Doppler continu, pulsé ou couleur ne montre généralement pas de flux spontanément mesurables car ils sont très lents.

Les manœuvres de chasse par compression manuelle ou contraction musculaire, particulières selon la topographie, montrent ici des vidanges lentes avec reflux dans les

veines dystrophiques de type angiome veineux « racémeux », ailleurs des signes d'incontinence et de reflux peu différents de ceux que l'on rencontre dans les varices banales ou encore une absence de signal sur le trajet des troncs aplasiques.

Analyse hémodynamique et terminologie des flux veineux (figures 7 et 8)

Il existe encore des confusions dans la terminologie de l'hémodynamique veineuse, ce qui a pour effet de brouiller la communication entre les praticiens. Depuis quelques années et notamment depuis la description de la cure CHIVA, l'analyse et la terminologie hémodynamiques de l'insuffisance veineuse se sont affinées et précisées.

- **Flux antérogrades.** La direction des flux spontanés et provoqués s'exerce dans le sens « normal », c'est-à-dire le plus souvent de la distalité vers le cœur.
- **Flux rétrogrades.** La direction des flux spontanés et provoqués s'exerce dans le sens inverse des flux antérogrades.
- **Les reflux.** Dans les veines superficielles, il peut s'agir de flux antérogrades ou rétrogrades, mais ils drainent du sang veineux profond vers les veines superficielles. Dans les veines profondes, il s'agit pratiquement toujours de flux rétrogrades.




Figure 2. Angiome veineux racémeux : infiltration possible de tous les plans cutanés, sous-cutanés et profonds. Connexions pauvres avec les veines normales, circulation lente. A : peau. B : espace sous-cutané. C : aponévrose. D : tronc veineux normal. E : veine profonde normale. F : angiome

tosés, comme la maladie de Rendu-Osler, peuvent être évoquées ici, car, outre qu'elles peuvent être la cause d'hémorragies importantes, elles sont aussi associées à des malformations artério-veineuses.

IV - LES MALFORMATIONS VEINEUSES

PHYSIOPATHOLOGIE

Les malformations veineuses peuvent concerner les gros troncs profonds des membres essentiellement sous la forme d'agénésies valvulaires et d'aplasie ou hypoplasie tronculaire. Quand elles atteignent les veines superficielles et musculaires, elles prennent essentiellement deux aspects.

- Soit une forme d'angiome veineux « racémeux » (capillaire ou caverneux), dysplasie en grappes anarchiques plus ou moins étendue en surface et en profondeur, sus- et/ou sous-aponévrotiques, s'insinuant dans les tissus et intéressant rarement les réseaux superficiels anatomiques (systèmes saphéniens notamment).
- Soit un aspect de varices essentielles classiques mais d'apparition précoce.

Ces diverses anomalies peuvent se combiner, soulevant alors la question de savoir si elles sont toutes primaires d'emblée ou si certaines ne seraient que secondaires aux autres qui seraient les véritables malformations congénitales. Bien qu'intéressante sur le plan théorique, cette question n'aurait pas de place ici si elle n'avait pas d'incidence pratique tant diagnostique que thérapeutique. En effet, une ou plusieurs veines du réseau saphénien peuvent apparaître dilatées, incontinentes ou non, sans que l'on puisse les définir comme des malformations congénitales vraies lorsque tout porte à penser qu'elles sont la

conséquence d'un débit anormalement élevé, soit parce qu'elles compensent une agénésie profonde, soit parce qu'elles drainent un angiome artério-veineux.

Dans tous ces cas, ces veines doivent être examinées sous l'aspect de leur présence « utile » avant de déterminer une action thérapeutique qui pourrait malencontreusement les supprimer. Les effets de correction radicale excessive de ces anomalies et malformations pourraient retentir sur la qualité de drainage veineux, responsables non seulement de troubles trophiques variés, mais aussi de l'allongement excessif des membres comme semble le démontrer l'allongement osseux d'un membre inférieur avec des varices précoces chez l'enfant dont la veine fémorale a été occluse à la naissance par un accident de cathétérisation.

En revanche, les formes « racémeuses » isolées paraissent nettement plus malformatives, contenant beaucoup de sang veineux, mais circulant très peu, tout se passant comme si les vaisseaux étaient trop riches mais surtout dilatés en raison de l'atonie pariétale. Aussi, le problème de leur préservation pour des raisons fonctionnelles ne se posera-t-il généralement pas.

Les malformations veineuses se caractérisent donc par un développement anarchique et dystrophique des réseaux veineux profonds et superficiels. Il en résulte un drainage veineux anormal d'une région plus ou moins étendue d'un membre, de la face, du cou ou du tronc.

Cette anomalie de drainage est essentiellement associée à une paradoxale richesse excessive de tissus veineux dilatés et avalulés, plus ou moins bien connectés aux réseaux principaux, aboutissant à des volumes importants de sang se vidangeant mal et responsables de thromboses douloureuses, d'œdèmes de stase avec les troubles

fonctionnels et trophiques qui en résultent.

CLASSIFICATIONS

Les manifestations cliniques ainsi que la distribution variable d'un sujet à l'autre de ces anomalies rendent difficile une classification simple. On peut cependant classer schématiquement comme suit les malformations veineuses.

Malformations veineuses

Topographie :

- dystrophies veineuses superficielles sus-aponévrotiques,
- dystrophies veineuses sous-aponévrotiques,
- dystrophies veineuses sus- et sous-aponévrotiques,
- dystrophies veineuses des troncs veineux profonds principaux.

Forme :

- aplasie,
- hypoplasie,
- angiome veineux capillaire « infiltrant » (angiome veineux « racémeux ») (figure 2),
- angiome veineux caverneux nodulaire,
- varices congénitales,
- avalvulation.

Hémodynamique :

- non fonctionnelles,
- fonctionnelles à hémodynamique normale ou pathologique.

Malformations non veineuses associées

- Angiome plan (capillaire artério-veineux).
- Lymphangiome capillaire.
- Hypoplasie lymphatique.
- Hypertrophie cutanée.

Malformations veineuses compliquées

- Hypertrophie et allongement des membres.
- Thromboses.
- Ulcères.
- Hémorragies, hématomes.
- Compressions.

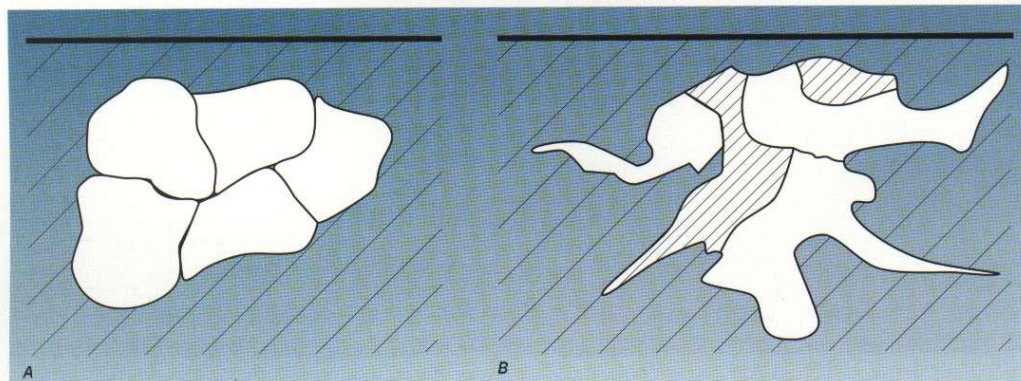


Figure 1. Lymphangiomes.
 A : lymphangiome kystique, structure kystique liquidienne cloisonnée simple.
 B : lymphangiome caverneux, structure hétérogène, kystique, liquidienne et parenchymateuse.

conque point de l'organisme, ils siègent le plus souvent au niveau de la face et des membres.

Les lymphangiomes caverneux (figure 1B) ont des parois plus épaisses. Ils sont infiltrants, constitués de kystes clairs mais associés à du tissu plus échogène et mou sous la sonde en raison de son caractère spongieux. Ils intéressent plus souvent la langue et les glandes salivaires.

Les hémolympangiomes associent hémangiome et lymphangiome. Ils ne présentent pas de caractéristiques échographiques permettant de les différencier du lymphangiome caverneux notamment.

Les agénésies lymphatiques ne présentent pas de caractères échographiques spécifiques, les canaux lymphatiques normaux, et a fortiori hypoplasiques, n'étant pas identifiables. Il existe seulement des signes d'infiltration tissulaire avec des lacs liquidien et des plages de fibrose plus ou moins denses traduisant un œdème lymphatique.

Les formes compliquées. Les augmentations brutales de volume spontanées ou associées à une hémorragie ou une infection des kystes peuvent être dramatiques par l'effet de compression sur les

organes de voisinage, notamment dans la région oro-pharyngée, ou par la gravité de l'infection. L'échotomographie aidera non seulement à préciser le diagnostic mais surtout à guider les gestes d'évacuation.

Échographie interventionnelle. Dans les malformations lymphatiques, il s'agit simplement d'échoguidage classique d'une ponction de kyste aux fins de prélèvement, d'évacuation ou d'injection de produits de contraste ou sclérosants.

Diagnostic différentiel. L'échographie ne permet pas de différencier un œdème lymphatique primaire congénital d'un œdème lymphatique acquis. Le diagnostic différentiel de lymphangiome peut se poser difficilement sur les seuls caractères échographiques et nécessitera un complément d'information devant :

- tout type de tumeur à caractère polycyclique homogène non hypervasculaire, tels des kystes dysembryoplasiques non vasculaires comme les laryngocèles, les kystes branchiaux ;
- tout type de tumeur polycyclique hétérogène non hypervasculaire, tels les lymphomes, les adénopathies pseudo-kystiques, les kystes dermoïdes et plus rarement avec des linomes

En revanche, le diagnostic différentiel sera plus facile quand la tumeur présentant des caractères échographiques évocateurs de lymphangiome montrera :

- des signes Doppler d'hypervasculaire comme dans les chémodectomes et dans les hémangiomes hémodynamiquement actifs par exemple ;
- des cavités liquidien se vidant et se remplissant sous la compression ou selon la posture comme les malformations veineuses.

Dans tous les cas, il faudra se méfier d'une éventuelle tumeur maligne, dont les aspects échographiques peuvent être dramatiquement tompeurs.

III - LES MALFORMATIONS ARTÉRIELLES

Les malformations artérielles se limitent à des aplasies, à des hypoplasies tronculaires ou bien à des ectasies sous forme d'anévrismes vestigiaux ou mégadolichoartères correspondant à des troubles de l'embryogenèse et ne font pas l'objet de ce chapitre. Seules les télangiectasies congénitales particulières associées à des phacom-

réalisant tous types de syndromes et maladies. Les plus typiques sont les suivantes.

• **Le syndrome de Klippel-Trenaunay-Weber (KTW)** qui se décompose ainsi :

- topographie métamérique limitée à 1 membre inférieur ou supérieur,
- angiome capillaire plan (naevus angiomateux),
- hypertrophie du membre intéressant surtout le squelette qui est allongé (syndrome angio-ostéohypertrophique),
- agénésie veineuse profonde (le plus souvent poplitée et/ou fémorale superficielle),
- absence de fistule artério-veineuse tronculaire ou réticulaire,
- présence inconstante de malformations lymphatiques.

• **Les syndromes voisins du syndrome de KTW.**

1 - Varices congénitales avec angiome plan du membre inférieur sans aplasie des veines profondes ni allongement du membre, et intéressant le plus souvent la veine marginale externe de cuisse.

2 - Varices congénitales avec angiome veineux « racémeux » musculaire et articulaire intéressant la synoviale, notamment au niveau du genou, mais sans atteinte veineuse profonde ni allongement du membre.

3 - Angiomes veineux « racémeux » sous forme de distribution anarchique de tissu veineux dystrophique sus- et/ou sous-aponévrotique, sans atteinte des troncs veineux profonds, pouvant s'infiltrer dans les muscles et les autres parties molles des membres inférieurs et supérieurs, de la tête et du cou, mais aussi du cerveau.

• **Le syndrome de Parkes-Weber (PW)** se décompose ainsi :

- important allongement d'un membre inférieur (hypertrophie hémangiectasique) ;
- fistules artério-veineuses à haut débit, étendus le plus souvent

tronculaires le long des axes principaux, réticulaires au niveau des cartilages, parfois intraosseuses ;

- ectasie des veines de drainages des fistules.

• **Les syndromes voisins du syndrome de PW.**

1- Fistules artério-veineuses des membres inférieurs et supérieurs, réticulaires (artériolo-veinulaires) à débit cependant élevé, siégeant volontiers au niveau de l'os et des articulations, entraînant un allongement du membre.

2 - Anévrisme cirsoïde, notamment du cuir chevelu et des extrémités des membres

3 - Fistules artério-veineuses trans-crâniennes, faisant habituellement communiquer la carotide externe avec le sinus latéral à travers le crâne.

• **Les angiomes capillaires superficiels :**

Ils sont associés à un foyer fistuleux réticulaire en leur sein.

• **Le syndrome de Protée** réalise une association de malformations essentiellement veineuses, capillaires et lymphatiques dans lesquels dominent :

- angiomes capillaires,
- lymphangiomes,
- dysplasies lymphatiques,
- dysplasies veineuses,
- hypertrophie des membres et des extrémités.

Certaines de ces malformations vasculaires sont par définition présentes dès la naissance, même si, lorsque quiescentes, elles ne sont reconnues que plus tard, lors d'une poussée évolutive, spontanée, traumatique ou bien au décours de la grossesse. Elles ne semblent pas spontanément régressives. Leur évolutivité est variable. De plus, il n'est pas toujours facile de faire la part, dans le même syndrome, des signes proprement malformatifs de ceux qui n'en sont que la conséquence évolutive.

II - LES MALFORMATIONS LYMPHATIQUES

Physiopathologie. Les malformations lymphatiques se caractérisent par des agénésies, des dystrophies capillaires ou tronculaires, qui peuvent s'associer entre elles. Elles peuvent résulter des arrêts de développement sous forme d'aplasie et d'hypoplasie, de proliférations et dilatations simples (lymphangiomes capillaires et kystiques) ou hétérogènes (lymphangiomes caverneux). On peut supposer que dans certains cas les dilatations et proliférations soient secondaires à des aplasies d'aval primaires, constituant un obstacle au drainage. Enfin les poussées évolutives dominées par les augmentations de volume sont en général la conséquence d'une inflammation souvent infectieuse.

Au Doppler. Les malformations lymphatiques n'entraînent aucune anomalie hémodynamique décelable, même à haute fréquence.

En échotomographie. La topographie souvent superficielle de ces malformations peut requérir des fréquences élevées et l'interposition d'une poche à eau.

Les lymphangiomes capillaires. Superficiels, ils ne présentent pas de caractères échographiques particuliers, notamment aux fréquences habituelles trop basses, car il s'agit de formations verruqueuses superficielles.

Les lymphangiomes kystiques simples (figure 1A) se présentent comme des formations d'aspect polykystique bien limitées à parois fines constituées de cavités cloisonnées contenant du matériel hypoéchogène de type liquidien et peu ou pas compressible par la sonde. Elles se situent en un quel-

rare ou exceptionnels portant des dénominations variées, ainsi que la complexité et la variabilité de la terminologie, rendent difficile la communication des informations. Aussi, nous tenterons non pas une véritable classification, mais une présentation physiopathologique, anatomopathologique, clinique et hémodynamique limitée à une information simplifiée, théoriquement toujours discutable mais utile aux praticiens de l'ultrasonographie.

TERMINOLOGIE

Les termes de *dysplasie*, *malformations angiomeuses*, *hamartome*, *angiomes*, *hémangiomes*, *lymphangiomes* ne sont pas toujours très clairement distincts. Cependant, on entend généralement par *dysplasies* les malformations intéressant les vaisseaux de gros et moyen calibres. *Angiomes*, *malformations angiomeuses* ou *hamartomes* sont des termes synonymes et désignent les malformations intéressant surtout, mais non exclusivement, la microcirculation, qu'elles soient ou non à proprement parler prolifératives. Les *hémangiomes* sont les angiomes intéressant les vaisseaux sanguins, mais on réserve plutôt ce terme actuellement pour désigner les angiomes dits non congénitaux, apparaissant très tôt, et régressant ensuite, comme les *hémangiomes capillaires*, encore appelés *angiomes immatures*. Les *lymphangiomes* sont les angiomes intéressant la circulation lymphatique. On appelle *phacomatoses* ou encore *neurecto-mésodermoses* les géno-pathies qui, sous formes diverses, traduisent des anomalies neurecto-mésodermiques congénitales.

PHYSIOPATHOLOGIE GÉNÉRALE

• Les malformations vasculaires ont pour origine un développe-

ment, soit limité aux vaisseaux (artères, veines, lymphatique et microcirculation), soit étendu de manière systématisée, diffuse ou métamérique aux autres tissus, réalisant alors les manifestations angiomeuses du vaste cadre nosologique des phacomatoses ou neurecto-mésodermoses. Le type de malformation dépendra donc du stade de l'embryogenèse au cours duquel elle s'est constituée. Ultérieurement, et notamment au décours de la vie extra-utérine, ces malformations pourront entraîner des troubles secondaires aux perturbations locales, régionales ou générales dont elles sont responsables. On comprendra alors qu'il ne sera pas toujours facile de différencier dans la même maladie les anomalies relevant de la malformation initiale de celles qui n'en sont qu'un effet secondaire.

• Les vaisseaux se développent dans le mésoderme. On comprend donc pourquoi les anomalies de développement de ce secteur embryologique pourront entraîner des anomalies vasculaires associées à d'autres anomalies tissulaires comme c'est le cas dans les phacomatoses.

• L'angiogenèse est, dans ses premiers stades de développement, hémato-poïétique et angiopoïétique. Ce sont les perturbations de l'angiopoïèse qui entraînent les malformations vasculaires.

CONFIGURATIONS ANATOMOCLINIQUES

• **Malformations lymphatiques :**
- Aplasies, hypoplasies, avalvulation responsables du lymphœdème précoce et congénital des membres inférieurs.
- Capillaires : nodules verruqueux et papillomateux cutanés appelés lymphangiomes capillaires.
- Tronculaires : superficielles et

thorax et de l'abdomen réalisant des lymphangiomes caverneux et des lymphangiomes kystiques.

• **Malformations artérielles :**

- Capillaires : angiomes capillaires artériels sous forme de télangiectasies.
- Tronculaires : aplasies, hypoplasies, coarctations, mégadolichoartères, anévrismes vestigiaux.

• **Malformations veineuses :**

- Capillaires : angiomes veineux « racémeux infiltrant ».
- Tronculaires : aplasies, hypoplasies et ectasies profondes et superficielles, avalvulation profonde congénitale, varices congénitales.

• **Malformations artério-veineuses :**

- Capillaires indifférenciées : contrairement à l'usage, nous les regroupons ici avec les malformations artério-veineuses et non pas artérielles en raison de leurs caractéristiques hémodynamiques. Nous les appellerons donc angiomes capillaires artério-veineux. Elles sont le plus souvent cutanées, de coloration variable du rouge au bleu (angiomes ou naevus plans, tubéreux, bleus) ou bien profondes (angiomes caverneux), à débit anormalement élevé, bien que discrètement.
- Capillaires différenciés, que l'on peut appeler pour simplifier artériolo-veinulaires (angiome réticulaire, angiome cirsoïde, anévrisme cirsoïde) à débit habituellement élevé.

- Tronculaires avec communications directes entre les troncs artériels et veineux (angiome artério-veineux tronculaire) à débit habituellement très élevé.

• **Malformations complexes :**

Les malformations artérielles, veineuses, artério-veineuses et lymphatiques peuvent se combiner entre elles selon tout type de modalité, s'intégrant alors le plus souvent